Otospongiosis

J.-M. Thomassin, M. Collin, A. Bailhache, P. Dessi, F. Rodriguez, A. Varoquaux

La otospongiosis es una enfermedad que se caracteriza por una osteodistrofia de la cápsula ótica. Es más frecuente en individuos de origen caucásico y muestra un predominio femenino. Se pueden distinguir dos formas: familiar y esporádica. Se trata de una enfermedad multifactorial que se produce en pacientes con unas características genéticas especiales, pero hay otras etiologías que se deben tener en cuenta, como el virus del sarampión y los procesos autoinmunitarios. Los focos de otospongiosis deben alcanzar un cierto tamaño para que la enfermedad se manifieste desde el punto de vista clínico por hipoacusia con un tímpano normal. En las formas estapedovestibulares, la hipoacusia es de transmisión al principio y se vuelve mixta de forma progresiva. Existen raros casos de otospongiosis con un predominio coclear. La tomografía computarizada (TC), que no es obligatoria, sigue siendo indispensable para el diagnóstico diferencial. Ante una hipoacusia de transmisión o mixta, sobre todo si la TC es sugestiva de otospongiosis, está justificado plantear un tratamiento quirúrgico, dejando al paciente la alternativa de la adaptación audioprotésica, que suele ser muy eficaz, pero que conlleva una serie de limitaciones. Si se opta por la cirugía, la platinotomía con láser es, en la actualidad, el método menos agresivo, pero las otras técnicas clásicas también han demostrado su eficacia y no deben dejarse de lado. En términos medicolegales, la cirugía del estribo es el motivo más frecuente de reclamaciones en otología, donde las demandas contra el médico suelen deberse a una falta de información al paciente.

© 2010 *Elsevier Masson SAS. Todos los derechos reservados.*

Palabras Clave: Anquilosis estapedovestibular; Hipoacusia de transmisión; Tímpano normal; Platinotomía calibrada; Audioprótesis

Plan

- **Introducción** 2
- **Reseña histórica** 2
- **Epidemiología** 2
- **Fisiopatología** 3
- **Etiopatogenia** 3
  - Genética 3
  - Hormonas 3
  - Sarampión 4
  - Autoinmunidad 4
- **Histología** 4
- **Clínica** 5
  - Anamnesis 5
  - Signos funcionales 5
  - Signos clínicos 6
- **Audiometría** 6
  - Audiometría tonal 6
  - Audiometría verbal 6
  - Impedanciometría 6
  - Otras pruebas 6
- **Pruebas de imagen** 7
  - Tomografía computarizada 7
  - Resonancia magnética 9
- **Formas clínicas** 9
  - Otospongiosis juvenil 9
  - Otospongiosis coclear 9
  - Otospongiosis muy avanzada 9
  - Otospongiosis asociada a una dehiscencia del conducto semicircular superior 9
- **Diagnostico diferencial** 10
  - Otitis seromucosa 10
  - Secuelas de otitis crónicas 10
  - Anquilosis osicular 10
  - Lesión osicular traumática 10
  - Aplasia menor 10
  - Tumores del oído medio 10
  - Hipoacusia ligada al X 10
  - Síndrome de Minor 10
  - Osteopatías 10
- **Tratamiento** 11
  - Tratamiento farmacológico 11
  - Audioprótesis 11
  - Tratamiento quirúrgico 11

© 2012 Elsevier Masson SAS. Tous droits réservés. - Document téléchargé le 01/10/2012 par fraga liber (454823)

■ **Complicaciones y fracasos del tratamiento quirúrgico** 12
Complicaciones 13
Fracasos 14
■ **Aspectos medicolegales** 14
■ **Conclusión** 15

Introducción

Los conocimientos en el ámbito de la otospongiosis han evolucionado con rapidez debido a los avances técnicos y tecnológicos de las dos últimas décadas. En este artículo se presenta una reactualización del tema, tanto en el plano de la fisiopatología como del diagnostico y del tratamiento, gracias a una amplia revisión de la literatura. También se dedica un apartado a las pruebas de imagen, enfocadas hacia la intervención quirúrgica, sobre todo en lo referente al papel de la tomografía computarizada (TC). Por último, se realizan varias puntualizaciones sobre el aspecto medicolegal de la cirugía estapedial.

Reseña histórica

La otospongiosis es una enfermedad conocida por los otólogos desde hace dos siglos. Sin embargo, ha suscitado muchas controversias y aún sigue siendo un tema de estudio fisiopatológico y de investigación terapéutica.

La primera descripción de un bloqueo estapedial a nivel de la ventana oval la realizó el anatomista italiano Valsalva en 1704 [1]. Toynbee fue el primero en sugerir la relación entre la hipoacusia y la anquilosis estapedovestibular en 1849 [2]. Este anatomopatólogo inglés publicó en 1853 los resultados del estudio de 1.659 huesos temporales en los que encontró 39 anquilosis. En 1881, el alemán Von Troeltsch explicó la fijación del estribo por una esclerosis que afectaba a la mucosa de la caja del tímpano y propuso el término de otosclerosis [3]. En 1893, Politzer rechazó la hipótesis fisiopatológica de un catarro seco que estaba de moda en aquella época y situó el origen de la enfermedad en la cápsula ótica [4]. En 1912, Siebenmann describió las anomalías óseas de tipo hueso areolar y propuso la denominación de otospongiosis [4]. Con posterioridad, Maurice Sourdille denominó a esta afección otospongioesclerosis de Siebenmann-Politzer [4].

En 1914 se describió la forma clásica de la enfermedad: la otospongiosis de Lermoyez [5]. Se trata de un trastorno que afecta preferentemente a mujeres durante la tercera y cuarta década de la vida y que provoca hipoacusia y acufenos, con una evolución progresiva caracterizada por brotes intra y posparto. También se conoce la relación con los antecedentes familiares.

El tratamiento quirúrgico de la otospongiosis también tiene una historia de controversias. La primera técnica (movilización estapedial) fue propuesta por Ménière en 1842 para la cirugía de la cofosis [1]. Kessel fue el primero en aplicarla en 1876 [6]. Este autor mejoró de forma fortuita la audición de un paciente al movilizar un estribo anquilosado durante una cirugía para tratar una otitis crónica. También fue un precursor de la segunda técnica quirúrgica del síndrome otospongioso: la fenestración del conducto semicircular lateral. De este modo, constató durante un estudio en una autopsia una fractura del hueso temporal que pasaba por el conducto semicircular lateral. Se trataba de un paciente que estaba en seguimiento por una otospongiosis y que había sufrido un traumatismo craneal mortal que le devolvió en parte su audición hasta el fallecimiento. Kessel intentó después reproducir esta fístula con un martillo y una gubia. En Francia, Camille Miot fue un pionero de la movilización estapedial y ya señaló el carácter transitorio de la mejoría auditiva con este procedimiento [7].

El final del siglo XIX está marcado por la aportación de las técnicas estadounidenses. Alderton propuso una estapedectomía simple cuando la movilización había fracasado. Blake, por su parte, realizaba una estapedectomía asociada a un recubrimiento de la ventana oval con la membrana timpánica [1]. No obstante, ante el elevado número de fracasos y de meningitis mortales, la cirugía de la otospongiosis se abandonó de forma momentánea, condenada sobre todo por Siebenmann y Politzer.

Hubo que esperar hasta 1910 para que Jenkins relanzase la fenestración del conducto semicircular lateral. Su alumno sueco Holmgren continuó el auge de esta intervención quirúrgica y también formó al francés Sourdille [1]. Este último mejoró la técnica al recubrir la fístula creada por un colgajo cutáneo del conducto auditivo externo, poniendo en contacto la dehiscencia con el medio exterior y restableciendo así una transmisión mejor. Este autor describió un 64% de resultados favorables en 109 pacientes operados. Esta timpanolaberintotomía se efectuaba en tres etapas. Después de una mastoidectomía, se realizaba un colgajo cutáneo a partir del conducto auditivo externo. Este colgajo recubría la fístula del conducto semicircular lateral. En Estados Unidos, el médico de origen polaco Lempert simplificó el método de Sourdille y realizó la intervención en una sola etapa [1]. Fue el profesor de House y Shambaugh, que continuaron usando esta técnica hasta la década de 1960. No obstante, esta fenestración no permitía el cierre completo del Rinne audiométrico y conllevaba un 10% de recidivas por cierre de la fístula y un 2% de laberintización con hipoacusia neurosensorial [1].

La era moderna de la cirugía de la otospongiosis comenzó en 1953 con Samuel Rosen, que volvió a centrar la atención en el estribo: durante un intento de fenestración, movilizó de forma accidental la articulación estapedovestibular con un buen resultado auditivo postoperatorio. A continuación, siguió con esta vía y, por primera vez, se constataron cierres totales del Rinne audiométrico, aunque transitorios. Con el fin de encontrar un resultado más duradero, Shea realizó una estapedectomía con interposición posterior de un injerto venoso en la ventana oval [8]. Este autor colocó un estribo artificial de nailon (prótesis de tetrafluoroetileno o teflón) entre el yunque y la ventana oval. Schuknecht, por su parte, utilizó una prótesis de metal que conllevaba menos lisis del yunque y menos protrusión vestibular.

No obstante, fue Myers quien, en 1970, inventó la cirugía actual de la otospongiosis. Este autor realizaba una estapedotomía a través de la que colocaba un pistón transplatinar. Después, las mejoras han sido sobre todo técnicas con la aportación de las microfresas cortantes y, después, de diamante. A partir de 1979 se introdujo el láser (CO_2, argón, potasio-titanil-fosfato [KTP]). Perkins y después McGee fueron los autores que introdujeron el láser como parte de la estrategia quirúrgica. Sus ventajas son la disminución del riesgo de fractura de la platina y la inocuidad para el oído interno con el control término en el extremo de la fibra. Las últimas innovaciones corresponden a los láseres de diodo y YAG (tulio y erbio).

Epidemiología

Existen grandes variaciones en la frecuencia de esta enfermedad en función del origen étnico y de los criterios diagnósticos.

La otospongiosis es una de las principales etiologías de las hipoacusias adquiridas del adulto en la población

© 2012 Elsevier Masson SAS. Tous droits réservés. - Document téléchargé le 01/10/2012 par fraga liber (454823)

de raza caucásica: en los estudios sistemáticos de autopsias se encuentra un 8-12% de focos de otospongiosis [9], cuando la incidencia clínica oscila del 0,2 al 1% según los estudios [10]. Por tanto, la otospongiosis histológica es 10-50 veces más frecuente que la forma clínica.

La expresión de esta enfermedad depende de factores étnicos, con fuertes disparidades: es frecuente en poblaciones occidentales, pero poco corriente en personas de origen africano y excepcional en Asia (salvo en la parte occidental de la India, donde la incidencia es comparable a la de Europa) e inexistente en los nativos de América. Respecto a Asia, parecería que la prevalencia histológica es comparable a la de los países occidentales, pero su expresión clínica es menor debido a la presencia de focos pequeños de otospongiosis, poco activos e infrecuentes a nivel de la platina [11].

Se trata de una enfermedad de predominio femenino, con una proporción de dos mujeres por cada varón. La otospongiosis afecta por lo general a adultos jóvenes, como promedio durante la tercera y cuarta década. De este modo, el 90% de los pacientes tiene menos de 50 años en el momento del diagnóstico. El 10% de las personas afectadas desarrolla una hipoacusia neurosensorial profunda [12].

La otospongiosis es bilateral en alrededor del 75% de los casos, pero suele ser asimétrica.

Los antecedentes familiares son frecuentes, pues un 50% de los casos tiene familiares afectados (del 49% según Larson [13] al 58% según Cawthorne [14]).

Pueden distinguirse dos tipos de otospongiosis:

- las formas familiares;
- las formas esporádicas.

Estas dos formas difieren por sus expresiones fenotípica y radiológica y es probable que posean factores genéticos inductores diferentes, que aún están por identificar. De este modo, en la TC los focos de otospongiosis en los casos familiares son más numerosos, más extensos y con más frecuencia bilaterales. En la mayoría de las ocasiones, se encuentran en la fissula ante fenestram y en la región pericoclear [15]. Esto explica la aparición más precoz, la evolución más rápida, la mayor frecuencia de las afectaciones bilaterales y la laberintización más intensa en las formas familiares.

Fisiopatología

En el estudio anatomopatológico de los huesos temporales humanos que tienen otospongiosis se encuentran dos tipos de lesiones correspondientes a dos estadios evolutivos de la enfermedad. El elemento iniciador de la enfermedad parece ser una modificación del equilibrio local de la osteogénesis. En la cápsula ótica normal, así como en los tejidos blandos de la cóclea, se encuentran niveles elevados de expresión de osteoprotegerina, una molécula que inhibe la remodelación ósea [16]. Una alteración de la síntesis de esta proteína induciría una reacción inflamatoria local, mediada sobre todo por el factor de necrosis tumoral alfa (TNF-α) [17], causante de la primera fase de la enfermedad: la reabsorción ósea. Esto se llevaría a cabo por los osteoclastos embrionarios quiescentes CD51/61 [18] activados por un factor desencadenante ambiental. La segunda etapa correspondiente al segundo tipo de lesión histológica sería una fase cicatrizal que provocaría focos de osteocondensación a nivel de las zonas de osteólisis iniciales. La sintomatología de la otospongiosis se debe a la localización de estos focos de reconstrucción ósea.

Aunque las primeras explicaciones moleculares y bioquímicas comienzan a ver la luz en la actualidad, aún está por descubrir el factor desencadenante. Existen otras líneas de investigación biomolecular referentes a la osteoinmunología y al estudio de la angiogénesis a nivel de la cápsula ótica.

Etiopatogenia

La otospongiosis es una enfermedad multifactorial que se produce en un contexto genético especial. La epidemiología permite sospechar las principales hipótesis etiológicas: el carácter familiar y étnico de la enfermedad así como el predominio femenino fueron los primeros índices que apuntaban a una causa genética y a un origen hormonal. No obstante, parece haber otras etiologías que deben tenerse en cuenta, como el virus del sarampión y los procesos autoinmunitarios, debido a sus posibles implicaciones terapéuticas.

Genética

Desde hace mucho tiempo se ha sugerido un factor genético debido al aspecto familiar y a la distribución étnica de la otospongiosis. Desde el punto de vista estadístico, la otospongiosis se asocia a los grupos del antígeno leucocítico humano (HLA) A3, A9, A11 y B13 [19]. Las formas familiares se relacionan sobre todo con los grupos HLA A9 y A11. Se trata de una enfermedad de transmisión autosómica dominante con una penetrancia que se evalúa en un 40% [20]. Por el momento, se conocen seis loci (OTSC 1, 2, 3, 4, 5 y 7) implicados en la otospongiosis y que están situados, respectivamente, en los cromosomas 15q, 7q, 6p, 16q, 3q y 6q [20]. El locus OTSC 3 abarca la región de genes que codifican el sistema HLA [20]. El OTSC 2 es muy frecuente en las poblaciones europeas occidentales, con alrededor de un 25% de los casos [21].

Por el momento, no se ha identificado ningún gen situado en estos loci. La existencia de múltiples loci demuestra la heterogeneidad genética de la enfermedad y concuerda con las distintas formas de la otospongiosis. Sin embargo, todo parece indicar que la otospongiosis es una enfermedad monogénica, tanto en su transmisión en las formas familiares como en la modalidad adquirida por mutación en las formas esporádicas. La penetrancia incompleta explica la relevancia de los factores ambientales en la expresión clínica de la enfermedad. Por otra parte, en los casos familiares de otospongiosis se conocen algunas anomalías del colágeno. Se han detectado mutaciones del gen *COL1A1,* que codifica el colágeno de tipo I, en una familia de origen caucásico. Esto asemeja la otospongiosis a la osteogénesis imperfecta. En la enfermedad de Lobstein se encuentran anomalías de las zonas que codifican el gen *COL1A1*. En la otospongiosis, las mutaciones afectan a las zonas reguladoras del gen, lo que explica que las consecuencias sean más leves [21]. Por otra parte, existen homologías del polimorfismo que afectan al primer intrón del gen *COL1A1* entre la otospongiosis y la osteoporosis [22]. De este modo, la genética permite prever que los progresos terapéuticos realizados en el contexto de la osteoporosis puedan beneficiar a la otospongiosis.

En la práctica, en caso de otospongiosis no se debe realizar un consejo genético ni una audiometría sistemática. El proceso consiste en buscar signos funcionales en la familia del caso índex y, llegado el caso, en realizar los estudios habituales ante una sospecha clínica de otospongiosis.

Hormonas

Estrógenos

El predominio femenino clínico de la otospongiosis ha sugerido la posibilidad de que exista un factor

© 2012 Elsevier Masson SAS. Tous droits réservés. - Document téléchargé le 01/10/2012 par fraga liber (454823)

hormonal como elemento iniciador o agravante en la evolución natural de la enfermedad. Se ha señalado de forma empírica a los estrógenos como responsables del predominio femenino, sobre todo debido a los brotes evolutivos de los síntomas descritos durante o después de un embarazo. Sin embargo, los últimos estudios no demuestran la existencia de una relación causal. En 2005, Lippy [23] comparó a 47 mujeres nulíparas con 47 madres, todas operadas de otospongiosis, y no se encontró ninguna correlación entre la magnitud de la hipoacusia, el número de hijos y la práctica o no de la lactancia.

De este modo, la diferente incidencia de la otospongiosis entre los sexos masculino y femenino no se explica por los episodios de intensa impregnación estrogénica representados por la gestación y la lactancia. Sin embargo, hay una hipótesis que esclarece la relación entre estrógenos y otospongiosis: la hiperprolactinemia inducida por los estrógenos podría inhibir la protección ósea debido a la osteoprotegerina, al disminuir su nivel de expresión [24].

En resumen, los datos actuales de la literatura no permiten contraindicar la gestación o un tratamiento con estrógenos en las pacientes que tienen otospongiosis.

Hormona paratiroidea

Se han propuesto teorías sobre los trastornos de la respuesta celular a la hormona paratiroidea (PTH) para explicar las anomalías de la osteosíntesis a nivel de la cápsula ótica. En las células otospongiosas, habría una anomalía del receptor de la PTH, lo que causaría una desensibilización y una atenuación de la señal [12].

Sarampión

Desde hace dos décadas, se ha sugerido el papel del virus del sarampión en la patogenia de la otospongiosis. En 1987, Arnold y Friedmann [25] investigaron una etiología viral en la otospongiosis, a semejanza del paramixovirus en la enfermedad de Paget, y señalaron a los virus del sarampión y de la rubéola como posibles patógenos. McKenna [26] siguió por esta vía y encontró, en 1996, ácido ribonucleico (ARN) viral del sarampión en ocho de 11 muestras de huesos temporales en los que se había demostrado la presencia histológica de otospongiosis, mientras que nueve muestras del grupo control eran negativas en cuanto a la búsqueda del genoma del sarampión. El virus del sarampión podría explicar también en parte la afectación más frecuente de las mujeres. La tasa de letalidad del sarampión es mayor en el sexo femenino [27], lo que sugiere una susceptibilidad femenina más marcada frente a esta infección.

El impacto de la vacunación antisarampión aporta un argumento adicional para la relación de causalidad entre el sarampión y la otospongiosis. En Estados Unidos [28] y en Alemania [29], se observa una disminución del número de cirugías de la platina y un aumento del promedio de edad en el momento del diagnóstico desde la generalización de la vacunación antisarampión.

El ruso Lolov [30] ha demostrado una diferencia que refuerza la relación entre sarampión y otospongiosis. Los pacientes afectados presentan una actividad sérica de inmunoglobulinas antisarampión significativamente más baja que las personas sin otospongiosis. Sin embargo, esta constatación no permite saber si esta respuesta humoral menor es la causa o la consecuencia de una infección por sarampión localizada en la cápsula ótica.

Para medir la relevancia etiológica del virus del sarampión, es útil analizar los estudios del polaco Karosi, quien encontró, en una serie de más de 200 platinas con otospongiosis, alrededor de dos terceras partes de muestras que contenían el ARN viral del sarampión mediante reacción en cadena de la polimerasa-transcriptasa inversa (RT-PCR) [18]. Desde un punto de vista fisiopatológico, el virus del sarampión induciría siempre (según el mismo autor), un aumento de la expresión de su propio receptor celular (CD46) en los focos otospongiosos [31], lo que perpetúa de este modo la infección viral local.

Aunque la asociación entre otospongiosis y virus del sarampión parece real, aún queda por determinar qué mecanismo induciría las lesiones de otospongiosis. La inflamación local y la activación de los osteoclastos podrían ser factores responsables.

Autoinmunidad

Este factor etiológico se ha sugerido después de la demostración, en algunos pacientes con otospongiosis, de la presencia de anticuerpos anticolágeno de tipo II [32]. Sin embargo, estos anticuerpos no serían el elemento iniciador de la enfermedad, sino más bien un factor de mantenimiento de la inflamación.

Por otra parte, una hipótesis asocia la autoinmunidad y la infección viral debido a una similitud antigénica entre la cápsula ótica y el virus del sarampión, causante de una autoinmunización, aunque en la actualidad se carece de pruebas.

■ Histología [33]

La otospongiosis es una displasia ósea primaria limitada al hueso temporal humano y que afecta a la cápsula ótica. Hay varios tipos de lesiones coexistentes, que son causantes de los síntomas. La diversidad de las lesiones, tanto en tamaño como en topografía, coincide con la variabilidad de la hipoacusia, que puede ser de transmisión, de percepción o mixta, además de variar de una sordera leve hasta una cofosis.

La hipoacusia de transmisión se debe a la fijación del estribo causada por un foco otospongioso localizado a nivel de la ventana oval o, en menos casos, a un foco desarrollado en la ventana redonda, que en tal caso no desempeña su papel de tímpano secundario. La parte neurosensorial de la hipoacusia se relaciona con una alteración histológica de la cóclea que provoca una laberintización.

Las lesiones aparecen sobre todo a nivel de focos cartilaginosos, que son restos embrionarios del desarrollo de la cápsula ótica [34]. La placoda ótica ectodérmica aparece al principio de la 4.ª semana de embriogénesis. A continuación, se invagina para formar la vesícula ótica, que dará lugar a los órganos vestibulares y cocleares. La cápsula deriva del mesénquima que rodea la vesícula ótica. Este mesénquima comienza una transformación cartilaginosa durante la 8.ª semana de vida embrionaria. La cápsula cartilaginosa aumenta de tamaño hasta la 16.ª semana (donde alcanza su tamaño adulto), fecha en la que aparecen los procesos de reabsorción del cartílago y de osificación. Los focos cartilaginosos persisten durante la vida adulta. En ellos puede aparecer una osificación secundaria patológica. Estos focos se sitúan en siete regiones:

- la fissula ante fenestram;
- la fissula post fenestram;
- la capa encondral de la cápsula ótica;
- la ventana redonda;
- los conductos semicirculares;
- la sutura petroescamosa;
- la base de la apófisis estiloides.

La cápsula ótica consta de tres capas óseas. La capa interna, o endóstica, es muy fina y mantiene la misma estructura a lo largo del tiempo. La capa media, o encondral, engloba los focos residuales cartilaginosos. La

© 2012 Elsevier Masson SAS. Tous droits réservés. - Document téléchargé le 01/10/2012 par fraga liber (454823)

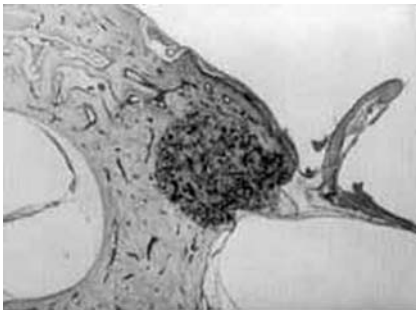

Figura 1. Foco de otospongiosis desarrollado en la fissula ante fenestram, que bloquea la parte anterior de la platina. Lesión activa, con abundantes células.

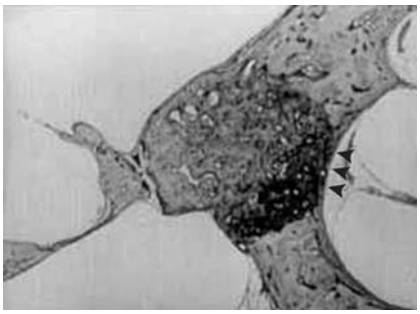

Figura 2. Foco de otospongiosis más antiguo, donde se asocian lesiones de tipo fibrosis y esclerosis. Las flechas indican las zonas donde el endostio coclear está invadido.

capa externa, o perióstica, está compuesta de hueso membranoso y permite el crecimiento de la cápsula durante la embriogénesis.

El estudio macroscópico individualiza, de forma esquemática, dos tipos de focos otospongiosos:

- los recientes, de color blanquecino, que tienen una consistencia friable, son hemorrágicos al contacto y presentan una gran heterogeneidad;
- los más evolucionados, que, por el contrario, tienen un aspecto blanco ebúrneo, más duros, menos hemorrágicos y más homogéneos.

Desde el punto de vista microscópico, las lesiones son polimorfas y asocian en diversos grados hueso esponjoso, bandas de fibrosis y de esclerosis. En los focos precoces se observa una osteólisis con numerosos osteocitos y osteoclastos. Presentan pocos sistemas haversianos. También se observan espacios medulares y vasculares abundantes, al contrario que en el hueso normal, que es paucicelular y relativamente avascular. El conjunto de estas características da lugar a un hueso de tipo esponjoso. En los focos antiguos se produce una reconstrucción ósea por parte de los osteoblastos, que producen un hueso muy mineralizado, de aspecto esclerótico. La difusión de las lesiones se realiza a través del hueso sano a lo largo de los vasos sanguíneos.

La fijación estapedial comienza por una calcificación del ligamento anular que establece un puente entre la platina y el foco otospongioso de la ventana oval. Éste procede en la mayoría de las ocasiones de la fissula ante fenestram, zona fibrocartilaginosa situada por delante de la ventana oval (Fig. 1), pero también puede provenir de la parte posterior y extenderse a la platina por el ligamento anular posterior. Después, la lesión se extiende hasta destruir todo el ligamento anular (platina pavimentada) e incluso hasta alcanzar el centro de la platina (platina sólida). También se puede constatar una fijación bipolar con dos focos anterior y posterior, que dejan el centro de la platina indemne. Al contrario, en ocasiones la lesión es sólo platinar, sin fijación asociada del estribo.

Por último, en ocasiones se observa una afectación coclear que puede ser aislada; en las lesiones muy activas, la destrucción del endostio provoca una formación ósea en la espira basal de la cóclea (Fig. 2). En este estadio, la laberintización suele apreciarse en la audiometría en forma de una hipoacusia mixta.

■ Clínica

Los síntomas que llevan al paciente a consultar son, por orden de frecuencia, la hipoacusia, seguida de los acufenos. Puede haber otros modos de presentación, pero son excepcionales.

Anamnesis

Permite precisar la cronología de aparición de los síntomas y su evolución. También es posible apreciar la repercusión social y en las relaciones del paciente, con el fin de evaluar las molestias provocadas. Por otra parte, hay que buscar los antecedentes familiares de otospongiosis y los antecedentes personales otológicos. La profesión del paciente debe tenerse en cuenta, porque puede influir en la decisión terapéutica (oficios aeronáuticos o relacionados con el gusto).

Signos funcionales

Hipoacusia

Es el motivo de consulta en la mayoría de los casos. Se trata de una hipoacusia adquirida, que se manifiesta en adultos de 15-45 años. Es bilateral en el 75% de los casos, pero suele ser asimétrica. Su evolución es progresiva y a veces se agrava durante o después de una gestación.

La paracusia de Willis (mejoría aparente y paradójica de la audición en ambientes ruidosos) suele observarse en la otospongiosis sin que sea específica ni muy sensible. Este fenómeno, que se debe a la elevación de la voz del interlocutor para oírse a sí mismo en ambientes ruidosos, indica una hipoacusia con una escasa participación coclear.

Acufenos

Suelen asociarse a la hipoacusia y en ocasiones pueden aparecer de forma aislada. Están presentes en alrededor de una tercera parte de los casos en el diagnóstico inicial y en las dos terceras partes de los pacientes en el momento de la cirugía. Es preciso determinar su tono, con fines pronósticos. Los acufenos agudos suelen mejorar menos con la cirugía, que los de tonalidad más grave. Indicarían una afectación coclear no curable mediante cirugía. Sin embargo, los estudios recientes parecen poner en duda este concepto clásico [35]. Según Gersdorff, el pronóstico postoperatorio del acufeno no se vería influido de forma significativa por sus características iniciales

Otros

La autofonía inducida por la hipoacusia de transmisión puede repercutir en la voz, que es de baja intensidad.

Los cuadros de vértigo rotatorio verdadero son excepcionales. En cambio, en ocasiones se han descrito trastornos del equilibrio o inestabilidad. Por tanto, la presencia de síntomas vestibulares asociados lleva a realizar una videonistagmografía y a buscar en la TC una enfermedad asociada o un diagnóstico diferencial. Se puede plantear la realización de una resonancia magnética (RM) de los ángulos pontocerebelosos. Con independencia de cuál de estas exploraciones se lleve a cabo, tendrá utilidad medicolegal para demostrar la función vestibular en caso de trastornos vestibulares

© 2012 Elsevier Masson SAS. Tous droits réservés. - Document téléchargé le 01/10/2012 par fraga liber (454823)

preoperatorios que no podrán atribuirse a la cirugía. Se han propuesto tres mecanismos para explicar la presencia de vértigo en un síndrome de otospongiosis: degeneración neural en contacto con un foco de otospongiosis, modificación bioquímica de la perilinfa inducida por un foco o incluso un hídrops endolinfático [36].

Signos clínicos

Exploración general

Hay que confirmar la ausencia de signos vestibulares objetivos o de anomalías morfológicas faciales o del oído externo (que deben hacer sospechar una aplasia menor) (cf Diagnóstico diferencial).

Otoscopia

La membrana timpánica suele ser normal, salvo que existan enfermedades asociadas. Sin embargo, debe señalarse la presencia infrecuente de una mancha rosada retrotimpánica del cuadrante posterosuperior, correspondiente a una hiperemia del promontorio relacionada con un foco otospongioso evolutivo: se trata de la línea de Schwartz.

Acumetría

En la forma típica de anquilosis estapedovestibular, la exploración mediante diapasones pone de manifiesto:

- una prueba de Rinne negativa: confirma el carácter de transmisión de la hipoacusia y hace prever una diferencia de al menos 20 dB entre la conducción aérea y la ósea (con un diapasón de 512 Hz);
- una prueba de Weber lateralizada al lado sordo (o al oído más afectado en las formas bilaterales);
- una prueba de Lewis negativa: la conducción ósea es mejor que la cartilaginosa a nivel del trago;
- una prueba de Bonnier positiva (percepción de las vibraciones mejor en el lado sordo cuando el diapasón se sitúa sobre la muñeca o la rótula);
- una prueba de Bing negativa: ausencia de aumento de la intensidad percibida después de la oclusión del conducto auditivo externo homolateral a la mastoides en la que se coloca el diapasón.

■ Audiometría

Se trata de un elemento indispensable para el estudio, tanto para el diagnóstico positivo como para la evaluación de la gravedad y la vigilancia evolutiva.

Audiometría tonal

Tiene un valor diagnóstico al demostrar una hipoacusia de transmisión o una hipoacusia mixta con predominio de transmisión. También tiene utilidad pronóstica al evaluar la amplitud del Rinne y el grado de reserva coclear; de este modo, se puede predecir el resultado postoperatorio óptimo. El perfil audiométrico de la otospongiosis evoluciona de forma esquemática del siguiente modo:

- la primera anomalía es una elevación de los umbrales auditivos para las bajas frecuencias en conducción aérea;
- de forma secundaria, se observa una alteración de las frecuencias agudas, que provoca una apertura del Rinne en todo el audiograma; en este estadio y si no hay alteraciones cocleares asociadas, la hipoacusia de transmisión causada por una anquilosis estapedovestibular provoca un Rinne de 60-65 dB como máximo;
- la tercera etapa coincide con la laberintización y, por tanto, con la aparición de una hipoacusia mixta; de forma simultánea, los umbrales en conducción aérea aumentan, sobre todo en las frecuencias agudas, lo que produce un audiograma en «pendiente de esquí».

En las otospongiosis de predominio coclear, el aspecto del audiograma difiere y se observan curvas superponibles a una alteración predominante de las frecuencias medias (aspecto en «mordedura de galleta»).

El estudio de conducción ósea es relevante para varios aspectos. Por un lado, tiene un valor pronóstico al determinar el grado de alteración coclear. Por otro lado, permite confirmar el diagnóstico por la presencia de la escotadura de Carhart, consistente en un escotoma auditivo que se manifiesta en conducción ósea por una elevación de los umbrales de percepción predominante en las frecuencias de 1.000 o 2.000 Hz. Es un verdadero signo audiométrico de la anquilosis estapedovestibular. Esta escotadura se debe a la disminución de la participación del sistema timpanoosicular en la transmisión ósea de las vibraciones sonoras. Por tanto, es un artefacto mecánico que puede corregirse mediante cirugía, porque no equivale a una alteración neurosensorial. Por tanto, debe tenerse en cuenta para evaluar la reserva coclear real. Los umbrales en conducción ósea también contribuyen a tomar la decisión quirúrgica en las formas bilaterales al determinar cuál es el oído más lesionado.

Se debe insistir en la relevancia de realizar un enmascaramiento adecuado. Un enmascaramiento excesivo puede subestimar la reserva coclear, mientras que si es insuficiente, se registran curvas falsas.

Audiometría verbal

Correlaciona con la prueba tonal. El reconocimiento de las palabras es inversamente proporcional al grado de afectación coclear. Evalúa de forma objetiva la disfunción social y aporta un elemento adicional para tomar la decisión terapéutica. La audiometría verbal en ambiente ruidoso permite detectar a las personas con mal pronóstico quirúrgico. Una mala discriminación indica una afectación coclear significativa.

Impedanciometría

Timpanograma

Suele ser normal, salvo una posible disminución de la amplitud, que indica una reducción de la distensibilidad en las formas en las que la anquilosis es diseminada.

Reflejo estapedial

Su ausencia es un argumento esencial para el diagnóstico. En las formas iniciales, puede encontrarse un efecto *on/off,* que se refleja por una doble deflexión negativa al principio y al final del estímulo sonoro que puede rodear a un reflejo de aspecto normal. La primera deflexión se encuentra en el 40% de las personas sanas [37]. La segunda deflexión es la patológica y patognomónica. Indica un aumento brusco de la distensibilidad y del sistema timpanoosicular al principio y al final del estímulo sonoro. Esto se debe a la liberación súbita de la platina, que está parcialmente anquilosada.

Distensibilidad estática

Su estudio carece de utilidad en la otospongiosis.

Otras pruebas

Estas pruebas no forman parte de la práctica corriente, pero su realización parece ser útil en el proceso diagnóstico.

- *Búsqueda de un reflejo acústico invertido:* tiene un valor predictivo positivo del 98% y su presencia permitiría diferenciar la otospongiosis de otras causas de fijaciones de la cadena osicular [38].
- *Cálculo de la frecuencia de resonancia del oído medio,* por realización de timpanometrías multifrecuencia:

© 2012 Elsevier Masson SAS. Tous droits réservés. - Document téléchargé le 01/10/2012 par fraga liber (454823)

una frecuencia de resonancia del oído medio superior a 1.025 Hz apuntaría hacia una otospongiosis con una sensibilidad del 80% y una especificidad del 82% [39].

- *Audiometría de altas frecuencias:* no se realiza de forma sistemática. Se efectúan en las frecuencias de 10, 12,5 y 16 kHz; es útil para el pronóstico y la vigilancia postoperatoria [40]. El aumento de los umbrales audiométricos preoperatorios en las altas frecuencias parece ser un indicador precoz de una alteración del oído interno. De este modo, la audiometría de altas frecuencias evalúa el grado de laberintización antes de la intervención, incluso en ausencia de una elevación de los umbrales en conducción ósea. Además, la repetición de esta exploración tras la intervención permite un seguimiento evolutivo del paciente.
- *Otoemisiones acústicas:* su amplitud es muy baja en caso de otospongiosis, pero tienen un escaso valor diagnóstico debido a la falta de especificidad; en cambio, podrían ser útiles para identificar de forma precoz los focos de otospongiosis cocleares o para evaluar la colocación de la prótesis de forma intraoperatoria.

Pruebas de imagen

El papel de la exploración radiológica en el tratamiento de la otospongiosis es determinante desde la aparición de la TC helicoidal en cortes finos y sus avances. Más recientemente, la resonancia magnética se utiliza en la evaluación de las extensiones laberínticas y meáticas, así como en el diagnóstico de algunas complicaciones postoperatorias. Por otra parte, las pruebas de imagen constituyen una herramienta fundamental en la investigación de los fracasos y complicaciones de la cirugía.

Tomografía computarizada

Su realización no es obligatoria (cf Recomendaciones de la Société Française d'Oto-rhino-laryngologie [SFORL] 2007: indicaciones de las pruebas de imagen del oído y del hueso temporal). Tiene cuatro objetivos principales:

- confirmar el diagnóstico (que sigue siendo clínico);
- detectar las variaciones anatómicas y las anomalías asociadas que constituyen dificultades quirúrgicas;
- evaluar el pronóstico en función de la localización de los focos de otospongiosis;
- buscar una posible asociación patológica.

Diagnóstico radiológico

Aunque el diagnóstico de la otospongiosis puede realizarse sólo mediante la clínica, la TC permite realizar el diagnostico diferencial con otras causas de hipoacusia de transmisión con tímpano normal y reflejo estapedial abolido: otra anomalía osicular (fijación de la cabeza del martillo a la pared lateral de la cavidad timpánica, ausencia de la rama larga del yunque o agenesia del estribo), gusher laberíntico, colesteatoma primario, neurinoma del nervio facial timpánico o persistencia de una arteria estapedia que bloquea el estribo.

Técnica de estudio

Se realiza una TC de alta resolución de los huesos temporales, si es posible centrada en las cavidades timpánicas, el oído interno y el conducto auditivo interno. La exploración con TC debe englobar todo el hueso temporal, desde la escama hasta el agujero estilomastoideo. El plano de adquisición clásico es orbitomeatal, lo que permite una adquisición en el plano del conducto semicircular lateral. Este plano de adquisición tiene como inconveniente que pasa por el cristalino. La adquisición con TC que pasa por encima de la órbita (flexión cervical) permite, en teoría, reducir la dosis aplicada al cristalino, pero obliga a realizar retrorreconstrucciones para el análisis mediante TC en el plano de referencia, es decir, cortes axiales que pasan por el conducto semicircular lateral. Las retrorreconstrucciones en el plano coronal se efectúan en un plano ortogonal al previo.

El grosor de los cortes es de 0,5-0,6 mm, con un intervalo de cortes de 0,2 mm. Por tanto, las ventanas redonda y oval se visualizan en alrededor de ocho cortes cada una.

La platina normal tiene un aspecto regular y parece menos densa que el hueso laberíntico circundante. Su grosor medio es de 0,5 mm y un valor superior a 0,7 mm es patológico. La TC tiene un efecto de lupa, porque el grosor real de una platina suele ser de 0,25 mm.

Gracias a la aparición de las reconstrucciones en las consolas, es posible realizar reconstrucciones multiplanares, lo que permite estudiar la cadena osicular en busca de anomalías asociadas.

Aspecto de los focos de otospongiosis en la tomografía computarizada

El foco aparece como una hipodensidad en el interior de la cápsula laberíntica. Su localización principal se encuentra por delante de la ventana oval, en contacto con la implantación de la rama anterior del estribo, es decir, en situación anterolateral respecto al vestíbulo. Puede haber otras zonas afectadas, como la región pericoclear, por delante del conducto auditivo interno o incluso en la parte posterior de la cápsula laberíntica y en la capa laberíntica media anterior.

Veillon [41] clasifica la otospongiosis en cuatro tipos según la TC en función de la localización y de la extensión de los focos. Los tipos I y IV se subdividen en dos categorías:

- tipo Ia: afectación aislada de la platina, gruesa (superior a 0,6 mm) e hipodensa (Fig. 3);
- tipo Ib: hipodensidad preestapedial inferior o igual a 1 mm, sin extensión a la capa laberíntica media anterior;
- tipo II: hipodensidad preestapedial de diámetro superior al milímetro, sin contacto con la luz coclear (Fig. 4);
- tipo III: hipodensidad preestapedial supramilimétrica en contacto con la luz coclear (Fig. 5);
- tipo IVa: hipodensidades pericocleares, en la capa media de la cápsula laberíntica (Fig. 6);
- tipo IVb: hipodensidades laberínticas posteriores alrededor de la luz de los conductos semicirculares o del vestíbulo (Fig. 7).

No hay una correlación sistemática entre el tamaño, la localización o el número de focos otospongiosos y el grado o el tipo de hipoacusia. Además, una TC normal (alrededor del 9% de los casos [42]) no descarta el diagnóstico. Si hay una fuerte sospecha clínica y no hay argumentos indicativos de otra etiología, el diagnóstico de certeza sólo puede realizarse durante la exploración quirúrgica de la cadena osicular.

Evaluación del pronóstico

El criterio pronóstico principal en la TC es la presencia de una afectación asociada de la ventana redonda (7-10% de los casos) [41]. La extensión del foco otospongioso a la ventana redonda o la presencia de un posible foco sincrónico se considera un factor de mala respuesta quirúrgica. Además, la asociación de una malformación del oído interno (como una dilatación del acueducto del vestíbulo, una dismorfia de los conductos semicirculares) o de una anomalía morfológica coclear se considera un factor de laberintización posquirúrgica.

© 2012 Elsevier Masson SAS. Tous droits réservés. - Document téléchargé le 01/10/2012 par fraga liber (454823)

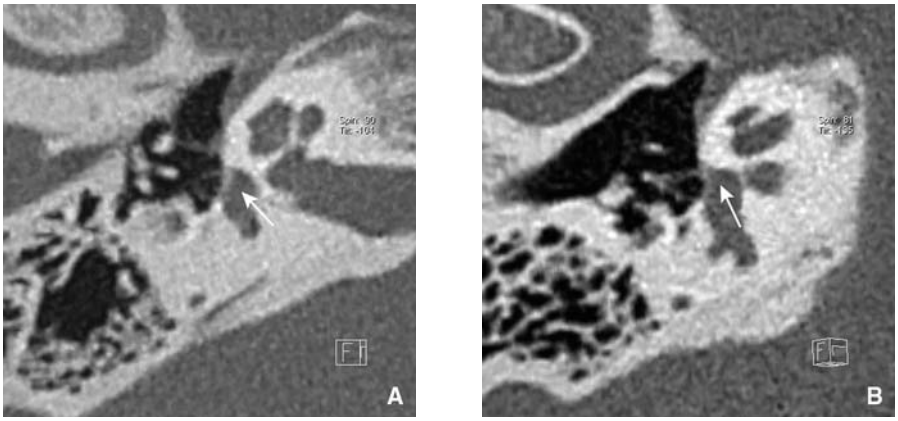

Figura 3. Paciente de 48 años. Hipoacusia de transmisión derecha. Engrosamiento de la porción anterior de la platina (flechas). Foco de otospongiosis de tipo Ia de la clasificación de Veillon (A, B).

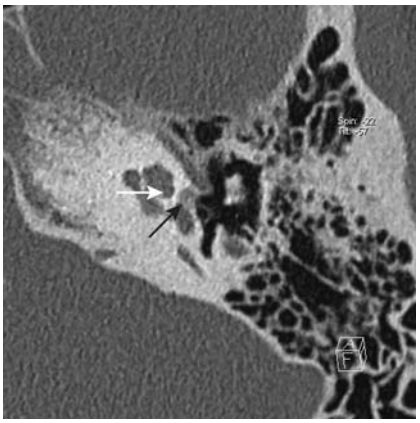

Figura 4. Paciente con una hipoacusia de transmisión izquierda. Hipodensidad preestapedial de 2 mm (flecha negra); ausencia de contacto con la luz coclear (flecha blanca). Foco de otospongiosis de tipo II de la clasificación de Veillon.

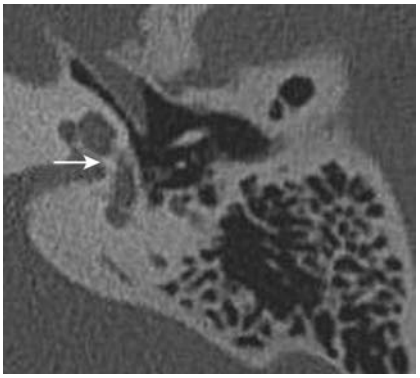

Figura 5. Tomografía computarizada del hueso temporal izquierdo. Hipodensidad preestapedial en contacto con la luz coclear (flecha). Foco de otospongiosis de tipo III de la clasificación de Veillon.

Estudio anatómico preoperatorio

Hay que buscar una procidencia del conducto del facial timpánico que pueda dificultar el acceso a la platina y provocar un mayor riesgo de parálisis facial. Este resalte de la segunda porción del facial en la mitad inferior del receso oval se visualiza mejor en las reconstrucciones coronales.

Los otros huesecillos también se estudian con detalle. Hay que verificar la integridad de la rama larga del yunque, que es la localización principal de fijación del pistón. Por otra parte, se debe buscar un posible bloqueo del martillo a una pared del epitímpano por un puente calcificado.

En la exploración mediante TC también hay que buscar signos directos o indirectos de una arteria estapedia persistente: imagen nodular situada entre las dos ramas del estribo, aspecto dilatado del conducto facial en su porción timpánica anterior y ausencia del agujero espinoso.

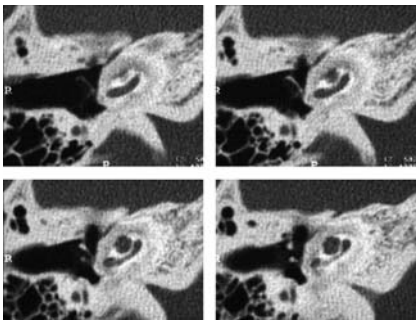

Figura 6. Hipodensidades del laberinto anterior: otospongiosis pericoclear de tipo IVa de la clasificación de Veillon.

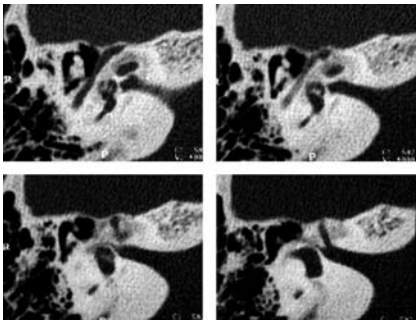

Figura 7. Hipodensidades del laberinto posterior, en este caso a expensas de los conductos semicirculares: otospongiosis de tipo IVb de la clasificación de Veillon.

Asociación patológica

- Con una otitis crónica: en la otoscopia suele diagnosticarse una bolsa de retracción y un colesteatoma; pueden encontrarse secuelas de tipo timpanoesclerosis, sobre todo en forma de calcificaciones aticales.
- Con una malformación: se pueden afectar el vestíbulo, el conducto semicircular lateral, la platina y el

© 2012 Elsevier Masson SAS. Tous droits réservés. - Document téléchargé le 01/10/2012 par fraga liber (454823)

ligamento anular. La búsqueda de anomalías congénitas a este nivel es fundamental, porque pueden influir en el resultado postoperatorio.
- Con un cuadro de gusher: ausencia de visualización del modiolo coclear; su agenesia constituye una contraindicación quirúrgica para la sustitución protésica del estribo.

Resonancia magnética

La RM tiene un papel marginal en el proceso diagnóstico o de forma preoperatoria. Sin embargo, el estudio con resonancia magnética del paquete acusticofacial y del laberinto membranoso puede completar la exploración de un gusher, utilizando cortes inframilimétricos potenciados en T2 para buscar las anomalías morfológicas del modiolo. Puede descubrirse un foco prevestibular o pericoclear de forma fortuita durante la búsqueda de un neurinoma. Por último, la RM puede ser útil en los casos de otospongiosis pericoclear, donde los focos son difíciles de visualizar en ocasiones en la TC, así como en las situaciones de laberintización considerable en las que se plantea un implante coclear.

Respecto a las características de los focos otospongiosis en la RM, las secuencias T1 suelen mostrar una hiperseñal. La inyección de gadolinio puede mostrar un realce de la señal en los focos, lo que traduce una lesión activa. Las imágenes potenciadas en T2 aportan menos datos, aunque pueden ayudar a identificar las lesiones activas al complementar las secuencias en T1. De este modo, la RM permite evaluar el grado de actividad de los focos otospongiosos, que se realzan tras la inyección de gadolinio cuando son activos, porque están muy vascularizados [43].

En cambio, la RM postoperatoria es muy útil en algunas situaciones, sobre todo en caso de laberintización postoperatoria: hay que buscar signos de laberintitis, de hemorragia intravestibular o incluso un granuloma centrado en la ventana oval.

■ Formas clínicas

Además de la forma clásica de la otospongiosis, conviene distinguir las formas más infrecuentes cuyo tratamiento puede diferir en cuanto a las modalidades terapéuticas. Esta distinción se realiza a partir de los criterios clínicos (edad, evolución, tipo de hipoacusia) y radiológicos (topografía de las lesiones).

Otospongiosis juvenil

Las formas pediátricas de la enfermedad son poco frecuentes y constituyen el 1-8,5% de las otospongiosis [44].

La incidencia de la enfermedad aumenta con la edad, sobre todo tras la pubertad. De este modo, hay casos congénitos de otospongiosis congénita, aunque son excepcionales. Por otra parte, Guild [45] ha encontrado focos de otospongiosis en el 0,6% de los huesos temporales de niños menores de 5 años y en el 4% de los de 5-18 años.

Por tanto, el diagnóstico de otospongiosis no es el primero en el que debe pensarse en los niños ante una hipoacusia de transmisión con tímpano normal; en este caso, debe descartarse ante todo una aplasia menor (bloqueo del estribo o malformación del arco del estribo).

Por último, el diagnóstico de otospongiosis infantil no debe establecerse por exceso ante simples hallazgos radiológicos. En una TC del hueso temporal realizada para la exploración de una hipoacusia, se pueden encontrar hipodensidades de la cápsula ótica de forma fisiológica, sobre todo a nivel pericoclear. El carácter patológico de estas imágenes debe determinarse en función de los demás criterios diagnósticos.

Las modalidades terapéuticas son similares a la de la otospongiosis clásica del adulto.

Otospongiosis coclear

La afectación coclear de la otospongiosis suele asociarse a un foco estapedovestibular, pero también puede encontrarse en menos ocasiones de forma aislada. En este caso, la hipoacusia debida a ella es neurosensorial pura.

Ante una hipoacusia de conducción de evolución progresiva, el diagnóstico de otospongiosis coclear se basa en gran parte en los criterios radiológicos (hipodensidad pericoclear en TC formando un halo [cf figura 4 del artículo «Pruebas de imagen en la otospongiosis», aspecto de seudocuarta espira de la cóclea en la RM] [43]).

Para apoyar el diagnóstico, se deben buscar los antecedentes familiares de otospongiosis y hay que descartar las demás causas de hipoacusia neurosensorial, de modo que el déficit auditivo neurosensorial debe ser superior a la simple sordera causada por una presbiacusia.

El tratamiento de esta forma de otospongiosis se basa sobre todo en la suplementación con flúor para ralentizar la evolución de la enfermedad, las audioprótesis convencionales y, en ocasiones, en la implantación coclear.

Otospongiosis muy avanzada

Se trata de la evolución final de una otospongiosis extendida a una gran parte de la cápsula ótica. La afectación obliterante de la ventana oval es la más frecuente.

Esta forma clínica fue descrita inicialmente por House y Sheehy en la década de 1960 [46], con una definición puramente audiométrica: otospongiosis con hipoacusia superior a 85 dB en conducción aérea y umbrales de conducción ósea no medibles (con la evolución tecnológica de las audiometrías, se admite que una hipoacusia en conducción ósea superior a 60 dB cumple los criterios de definición de una otospongiosis muy avanzada).

La otospongiosis muy avanzada se presenta como una hipoacusia profunda, que tiene el aspecto de una hipoacusia neurosensorial en el audiograma con umbrales audiométricos indetectables en conducción aérea (ausencia de Rinne). En ocasiones, la hipoacusia es total y el audiograma es nulo. Para poder atribuir el déficit auditivo a la otospongiosis, hay que tener en cuenta criterios de anamnesis (antecedentes familiares de otospongiosis, otospongiosis conocida e incluso ya operada) y las pruebas de imagen (hipodensidades pericocleares en la TC del hueso temporal).

El arsenal terapéutico de esta forma especial engloba la cirugía estapedial clásica asociada a las audioprótesis, pero también la implantación coclear.

En la literatura no parece existir ninguna actitud de consenso. Algunos autores proponen realizar en primer lugar una platinotomía, para que la audioprótesis sea eficaz [47]. Los partidarios de esta estrategia sólo proponen la implantación coclear (relativamente cara) si fracasa la intervención de la platina. Por el contrario, otros se muestran a favor de la implantación coclear, que en esta indicación proporciona buenos resultados, similares a las otras hipoacusias neurosensoriales implantadas [48, 49].

Otospongiosis asociada a una dehiscencia del conducto semicircular superior

Esta asociación suele ser un descubrimiento fortuito al realizar una TC para el estudio preoperatorio de una otospongiosis (cf Diagnóstico diferencial para consultar

© 2012 Elsevier Masson SAS. Tous droits réservés. - Document téléchargé le 01/10/2012 par fraga liber (454823)

los criterios diagnósticos). Se trata de una contraindicación clásica para la cirugía. Sin embargo, para algunos autores, la estapedotomía puede realizarse si no existen síntomas vestibulares en pacientes con una hipoacusia de transmisión considerable y que rechacen la audioprótesis.

Diagnostico diferencial

El diagnóstico diferencial se establece con las otras hipoacusias de transmisión con tímpano cerrado durante una investigación secuencial que consta de exploración física, pruebas funcionales y, si es preciso, un estudio radiológico. La otoscopia basta para descartar algunas etiologías. El estudio audiométrico puede mostrar signos que sugieran otras causas. Por último, en estos casos la TC es una prueba de elección y descarta la mayoría de las enfermedades que pueden simular la otospongiosis. Otras pruebas pueden resultar apropiadas en casos concretos, como la RM o la videonistagmografía.

Otitis seromucosa

Se identifica con facilidad en la exploración física, porque el tímpano nunca es normal. El diagnóstico se confirma por el timpanograma plano y la evolución favorable en unas semanas.

Secuelas de otitis crónicas

Pueden causar una sintomatología parecida a la de la otospongiosis por lisis o anquilosis de la cadena osicular. En la anamnesis se encuentran antecedentes de otitis y en la otoscopia se visualizan modificaciones de la membrana timpánica; en caso de lisis osicular, se encuentra un pico amplio en la impedanciometría; por último, en la TC se confirma la lisis osicular o la timpanoesclerosis localizada, bien en el epitímpano o bien en la fosita vestibular.

Anquilosis osicular

El martillo y/o el yunque están anquilosados en ocasiones; el diagnóstico se establece mediante la TC preoperatoria o en la prueba de movilidad del martillo y del yunque. La anquilosis maleolar suele estar relacionada con una calcificación del ligamento maleolar anterior. La anquilosis de la cabeza del martillo puede aparecer de forma aislada o asociarse a una anquilosis estapedial; por tanto, la movilidad maleolar se verifica de forma sistemática de forma intraoperatoria durante una intervención por otospongiosis.

Lesión osicular traumática

También hay que buscar un traumatismo de la cadena osicular. Tanto si se trata de una fractura como de una luxación, la anamnesis es sugestiva y la impedanciometría muestra un sistema timpanoosicular con una distensibilidad elevada. La TC confirma el traumatismo osicular.

Aplasia menor

Es esencial buscar las aplasias menores del oído en los pacientes jóvenes con una hipoacusia de transmisión estable y de larga evolución, pues es el diagnóstico diferencial de la forma juvenil de la otospongiosis. Los datos que apuntan hacia una aplasia menor son, desde el punto de vista clínico, las anomalías morfológicas faciales y del oído externo y, en la TC, las malformaciones osiculares o del oído interno. El seguimiento audiométrico muestra una hipoacusia de transmisión estable y no evolutiva en la conducción ósea.

Tumores del oído medio

Cualquier tipo de tumor puede causar una hipoacusia de transmisión por bloqueo de la cadena osicular. En la mayoría de las ocasiones, la otoscopia permite sospechar el diagnóstico. Si las pruebas de imagen están indicadas, se realizan para llevar a cabo el estudio de extensión e intentar determinar la naturaleza de la lesión. Con mucha frecuencia, la respuesta sólo se logra tras la exploración quirúrgica de la cavidad timpánica.

Entre las causas más frecuentes, pueden citarse los colesteatomas primarios, el paraganglioma timpánico y las granulomatosis (histiocitosis X, tuberculosis).

Se pueden encontrar otros tumores menos frecuentes, como adenomas, schawannomas del VII, meningiomas o, de forma más excepcional, tumores carcinoides del oído medio.

Hipoacusia ligada al X

Anteriormente se denominaba síndrome de gusher o hipoacusia DFN3 *(deafness type 3)*. Se trata de una hipoacusia aislada, mixta o de percepción, congénita y que evoluciona de forma espontánea o después de traumatismos. Se debe a una malformación del oído interno con signos de fístula perilinfática en la TC del hueso temporal: el conducto auditivo interno está dilatado y se comunica con la espira basal de la cóclea a través de un acueducto coclear dilatado. La hipoacusia se debe a la hiperpresión laberíntica. Esto explica la aparición de un gusher laberíntico en caso de platinotomía, con un riesgo elevado de cofosis y un riesgo menor de fístula de líquido cefalorraquídeo y de meningitis, que obliga realizar una TC antes de cualquier intervención quirúrgica en el que vaya a abrirse el oído interno.

Este síndrome tiene una transmisión recesiva ligada al cromosoma X; por tanto, sólo afecta a varones cuya madre es heterocigota. El gen responsable se localiza en el cromosoma Xq21.1 y codifica el factor de transcripción POU3F4.

Síndrome de Minor [50]

Se debe a una dehiscencia de un conducto semicircular, en la mayoría de las ocasiones el superior e, incluso, el posterior, con la producción de una tercera ventana laberíntica. Esto provoca une pérdida de energía acústica causante de una hipoacusia de transmisión o mixta. En la impedanciometría se observa un reflejo estapedial normal; el audiograma es parecido al de una otospongiosis, aunque hay una conservación relativa de los umbrales en las frecuencias graves. Además, los umbrales de conducción ósea están conservados en la audiometría tonal, incluso con valores negativos («conducción ósea demasiado buena»). El diagnóstico se basa en criterios clínicos, como son la asociación a vértigo inducido por variaciones de presión (signo de la fístula, Valsalva) y estímulos sonoros de alta intensidad (fenómeno de Tullio) y en criterios radiológicos: TC de alta resolución del hueso temporal, cortes sagitales y coronales inframilimétricos y una disminución de los umbrales de aparición de los potenciales provocados otolíticos (inferiores a 90 dB). Este último criterio es esencial para diferenciar entre síndrome de Minor y un falso positivo radiológico.

Osteopatías

Algunas enfermedades óseas pueden repercutir en la audición. En tal caso, la hipoacusia forma parte en la mayoría de las ocasiones de una serie de síntomas más generales. No obstante, a veces la afectación del oído puede poner de manifiesto el cuadro. Se pueden citar:

- la enfermedad de Lobstein (u osteogénesis imperfecta), cuya afectación petrosa se manifiesta por

© 2012 Elsevier Masson SAS. Tous droits réservés. - Document téléchargé le 01/10/2012 par fraga liber (454823)

hipodensidades alrededor de la platina y de la cóclea; los síntomas principales de la enfermedad son deformaciones y fracturas óseas;
- la enfermedad de Paget: las lesiones afectan al hueso temporal y el cráneo, con un engrosamiento de los huesecillos;
- la sífilis terciaria, cuyo diagnóstico puede sospecharse ante algunas formas de otospongiosis coclear en la TC.

Tratamiento

Aunque el tratamiento quirúrgico ha demostrado su eficacia en el contexto de la otospongiosis, algunas situaciones o formas clínicas permiten plantear la utilidad de las demás alternativas terapéuticas, como tratamientos farmacológicos, audioprótesis e implantación coclear.

El cirujano debe informar al paciente de los objetivos, las modalidades y los riesgos previsibles de la cirugía de la otospongiosis, tanto si son frecuentes, graves e incluso excepcionales. También hay que obtener su consentimiento libre e informado después de haberle expuesto las otras alternativas terapéuticas (como las audioprótesis).

Tratamiento farmacológico

Ningún medicamento administrado en la otospongiosis es curativo. Los tratamientos propuestos se dirigen a combatir los fenómenos de remodelación ósea de la cápsula ótica, para ralentizar la evolución. La sustancia más estudiada es el fluoruro sódico, pero en la actualidad se están evaluando otras moléculas, como los bisfosfonatos y la calcitonina. Estas últimas no se utilizan en la práctica corriente y se necesita contar con estudios prospectivos aleatorizados para determinar su papel en el tratamiento de la otospongiosis.

Fluoruro sódico

La variabilidad de posología utilizada por los distintos autores no permite establecer conclusiones definitivas sobre la utilidad de este tratamiento.

Aunque las dosis diarias altas (hasta 60 mg) permiten ralentizar la evolución del déficit auditivo [51] mediante una inhibición enzimática y osteoclástica, exponen al riesgo de fluorosis ósea (fisuras y microfracturas) por encima de los 2 años de tratamiento y se toleran mal desde el punto de vista digestivo [52].

En cuanto a las posologías más bajas (1-3 mg/día), no han demostrado su eficacia, ni para disminuir la incidencia [53] de la otospongiosis ni para ralentizar su evolución [54].

Bisfosfonatos

La familia de los bisfosfonatos actúa directamente sobre los osteoclastos al disminuir el número de mitosis y acelerar su muerte celular [55]. Por tanto, podrían ser útiles para luchar contra el aspecto neurosensorial del déficit auditivo de la otospongiosis. Los diversos estudios al respecto han evaluado el etidronato, que sería eficaz sobre la estabilización de la hipoacusia, así como sobre otros síntomas como los acufenos y los trastornos del equilibrio [56]. Sin embargo, estos resultados deben contemplarse con prudencia, debido a la debilidad estadística de los estudios realizados. Además, se han descrito casos de ototoxicidad coclear con algunos bisfosfonatos [57].

Calcitonina

Un estudio español [58] reciente ha descrito un posible beneficio de la administración intranasal en aerosoles. La calcitonina inhibe la reabsorción ósea debida a los osteoclastos y favorece la reconstrucción de un hueso normal por los osteoblastos. En alrededor del 20% de los pacientes se observa una mejoría auditiva, mientras que en el 25%, los acufenos disminuyen o desaparecen. Por último, cerca del 10% de los pacientes refiere cefaleas iatrogénicas. Una vez más, estos resultados deben valorarse a la luz de la escasez de los estudios sobre el tema y del limitado número de pacientes incluidos.

Audioprótesis

Forman parte de las alternativas al tratamiento quirúrgico cuando la cirugía está contraindicada:
- por rechazo del paciente;
- o en caso de oído único, de asociación con secuelas de otitis crónicas o malformación cocleovestibular o si hay una disfunción tubotimpánica.

Pueden estar indicadas como complemento si fracasa la cirugía o en caso de laberintización secundaria.

La anquilosis estapedovestibular bloquea la vibración de la cadena osicular. Las frecuencias graves son las más afectadas, porque el efecto de rigidez es el primer implicado. Por tanto, en la otospongiosis existe un refuerzo especial de la vía ósea que conviene aprovechar con la audioprótesis.

La elección del material debe tener en cuenta los deseos del paciente y corresponder a sus necesidades. Su elección corre a cargo del criterio del audioprotesista. Todo el mundo coincide en señalar que los mejores resultados se obtienen en pacientes con hipoacusia de transmisión pura, porque no hay modificaciones patológicas del campo auditivo del paciente ni trastornos de la discriminación. Las audioprótesis de conducción aérea se adaptan a la perfección, sin compresión ni ecualización. En algunos casos, las audioprótesis de conducción ósea (en gafas o BAHA) pueden ser una opción adecuada, sobre todo en caso de Rinne significativo [59]. En los pacientes con hipoacusia mixta, la ayuda protésica es más complicada y su ajuste debe ser progresivo y minucioso por parte del audioprotesista.

Tratamiento quirúrgico

Técnicas quirúrgicas

Las técnicas quirúrgicas que permiten un cierre del Rinne estable en el tiempo a la vez que protegen el oído interno se describen en el tratado de la EMC: *Técnicas quirúrgicas de la cabeza y el cuello*.

Platinotomía calibrada

Elección de la vía de acceso de la caja del tímpano. Pueden utilizarse dos vías de acceso:
- la vía del conducto o transmeatal (vía de Rosen). Suele requerir la utilización de un separador autoestático y a menudo se utiliza en caso de operación bajo anestesia local;
- la vía endoaural mínima o vía de Shambaugh. Es la opción que nosotros preferimos. Es fácil de realizar y libera las dos manos del cirujano, además de permitir el uso del endoscopio y del láser de fibra. Además, permite extraer un injerto aponeurótico si es preciso, sin utilizar una incisión a distancia.

Exposición de la ventana oval. Tras comprobar la movilidad del complejo incudomaleolar, se usa una legra de House o una fresa de diamante, para realizar una escotadura ósea en el scutum tympani (escotadura de Rosen) con el fin de lograr una exposición satisfactoria de la región del estribo y de la ventana oval. Hay que confirmar el diagnóstico de otospongiosis verificando la anquilosis estapedovestibular antes de realizar cualquier maniobra sobre la platina.

Técnica de platinotomía calibrada. Puede llevarse a cabo mediante un trépano, una microfresa o un láser.

© 2012 Elsevier Masson SAS. Tous droits réservés. - Document téléchargé le 01/10/2012 par fraga liber (454823)

En la literatura no se han publicado datos sobre una diferencia significativa entre la platinotomía con láser o mecánica (trépano, microfresa) respecto al cierre postoperatorio del Rinne [60]. En cambio, el láser permite disminuir el riesgo de luxación de la platina. Por ello, aquí se describirá la técnica en la que se usa el láser. La ablación del arco del estribo, después de haberlo separado de la rama larga del yunque, se realiza por vaporización mediante un láser. Los tipos de láser más usados en la actualidad son el diodo de CO_2 o de KTP.

La primera etapa quirúrgica consiste en vaporizar la rama posterior del estribo y, con mucha frecuencia, en marcar la rama anterior con los láseres de fibra. Cada vez es más frecuente que los oídos se operen con un Rinne poco abierto, lo que se asocia con frecuencia a un estribo poco fijo. En este caso, el uso del láser permite minimizar el riesgo de luxación de la platina. En la mayoría de las ocasiones, se debe fracturar la rama anterior con un punzón o con un gancho, basculando el arco del estribo hacia el promontorio.

La siguiente etapa consiste en determinar con precisión el tamaño de la prótesis. Si no se tiene experiencia, este tamaño se determina mediante un instrumento especial añadiendo 0,25-0,50 mm a la distancia medida entre la rama descendente del yunque y la platina (que tiene un valor promedio de 4-4,5 mm). Para realizar el orificio de la platina, se utiliza el láser y se completa con un trépano de Fisch. El tamaño del orificio calibrado varía según los cirujanos, de 0,4 mm en la serie de los autores a 0,6 e incluso 0,8 mm en la técnica recomendada por Causse [61], en cuyo caso se requiere una interposición venosa. Algunos equipos que no disponen de láser usan un motor con una microfresa.

La siguiente etapa es la colocación de la prótesis. Se han comercializado distintos modelos. Tanto si son prótesis de teflón, titanio o mixtas de titanio-teflón (Fisch), el pistón debe adaptarse a la perfección al orificio calibrado de una longitud adecuada, que corresponde a 0,25-0,50 mm más respecto a la distancia entre la rama descendente del yunque y la platina del estribo. El gancho de la prótesis debe conectarse a la rama larga del yunque, lo que evita los desplazamientos secundarios que constituyen una de las causas más frecuentes de fracasos. Alrededor del pistón, a nivel de la platina del estribo, se deposita un coágulo de sangre.

Técnica de estapedectomía con interposición venosa o de aponeurosis temporal

Esta técnica cada vez se utiliza menos como primera elección. En la mayoría de las ocasiones es necesaria cuando hay una fractura o una luxación de la platina del estribo durante la realización del orificio calibrado o durante la extracción del arco del estribo. Sin embargo, sus resultados son satisfactorios. La platinectomía parcial posterior es la técnica recomendada.

La fase de la platina se realiza después de haber realizado un orificio «de seguridad para la platina» con un punzón. A continuación, la siguiente etapa quirúrgica consiste en retirar el arco del estribo. Después, la platina se separa en dos partes a partir del orificio de seguridad. Un fragmento venoso o de aponeurosis temporal seca y recortada a las dimensiones de la ventana oval se desciende y se despliega con delicadeza para cubrir los bordes de la ventana. Un pistón de 0,6 mm se desciende y después se coloca por encima de la ventana oval. Una vez que el pie del pistón está en su posición adecuada, el gancho se cierra sobre la rama larga del yunque.

Indicaciones quirúrgicas en las anquilosis estapedovestibulares por otospongiosis

Dependen de varios factores.

Carácter de la hipoacusia

Un oído único es una contraindicación quirúrgica absoluta. En caso de afectación bilateral, suele comenzarse por el oído en el que la conducción aérea es la más baja, teniendo en cuenta que habrá que esperar al menos 6 meses e incluso 1 año antes de operar el segundo oído. Sin embargo, no hay ningún elemento obligatorio, sobre todo si se han encontrado dificultades anatómicas en la primera intervención.

Ante una anquilosis estapedovestibular unilateral, la indicación debe discutirse, sobre todo si el oído contralateral presenta una audición normal. La decisión debe explicarse y justificarse sin olvidar que puede haber una solución alternativa (audioprótesis). Sin embargo, la experiencia del cirujano es determinante.

Si el paciente tiene acufenos con una mala tolerancia, la intervención puede estar justificada, porque en un porcentaje considerable de oídos operados, desaparecen.

En caso de laberintización significativa, puede plantearse la utilidad de la cirugía.

Ejercicio laboral

En los pacientes cuya profesión expone el oído operado a ruidos intensos, es necesario evitarlos durante las primeras semanas posteriores a la intervención. Al reincorporarse al trabajo, debe usarse una protección auditiva excelente. Si se acepta la indicación quirúrgica, en la mayoría de las ocasiones sólo debe plantearse en un único oído.

Después de la cirugía, todas las actividades aéreas (vuelos no presurizados, paracaidismo, ala delta), así como las subacuáticas están contraindicadas. Para el personal de navegación de las compañías aéreas, cualquier intervención implica la pérdida de la aptitud para volar, que puede recuperarse si se ha realizado una interposición venosa, que disminuye en teoría el riesgo de fístula.

En los cuerpos armados, militares y motoristas de la policía, los pacientes no se operan, porque provoca de inmediato una pérdida de la aptitud para tolerar el ruido intenso e impulsivo (deflagración).

Trastornos otológicos concretos

En caso de disfunción tubárica demostrada, hay que evitar de forma absoluta una indicación quirúrgica. Asimismo, una malformación cocleovestibular contraindica la cirugía.

El vértigo constituye una contraindicación temporal, pero hay que ser muy prudente en caso de plenitud auricular asociada, sobre todo si se trata de una afectación unilateral.

Implantación coclear

Puede plantearse en la otospongiosis bilateral operada que presente una degradación neurosensorial a largo plazo.

■ Complicaciones y fracasos del tratamiento quirúrgico

La incidencia de fracasos y complicaciones tiende a disminuir gracias a los avances técnicos (sobre todo la utilización del láser) y al estudio de la TC preoperatoria: identificación de una procidencia facial, signos a favor de un gusher perilinfático. Se aconseja la realización preoperatoria sistemática de una TC, tanto para confirmar el diagnóstico como para realizar el estudio del conjunto de la cadena osicular (diagnóstico diferencial o enfermedad concomitante), de las enfermedades malformativas molestas o peligrosas.

© 2012 Elsevier Masson SAS. Tous droits réservés. - Document téléchargé le 01/10/2012 par fraga liber (454823)

Complicaciones

Se distinguen las complicaciones intra y postoperatorias. Representan alrededor del 20% de los motivos de reintervención quirúrgica.

Complicaciones intraoperatorias

Las complicaciones más graves que pueden aparecer durante la intervención son las siguientes.

Traumatismo de la platina: fractura de la platina o platina flotante

La fractura de la platina se diagnostica de forma intraoperatoria. Se produce durante la platinotomía o durante la exéresis de la supraestructura del estribo. La utilización del láser disminuye el riesgo de fractura. Una fractura puede asociarse a una penetración intravestibular de toda o de parte de la platina. Cualquier maniobra para intentar recuperar el fragmento de la platina está prohibida. El tratamiento de esta complicación obliga a realizar una platinectomía parcial e incluso total, con interposición de un injerto conjuntivo grande dispuesto sobre la ventana vestibular. En la TC, el fragmento de la platina se visualiza en forma de una esquirla ósea endolaberíntica semilunar.

La platina flotante es una complicación infrecuente. La utilización del láser reduce el riesgo. Esta complicación expone al riesgo de laberintitis, seguida de cofosis. Su diagnóstico es quirúrgico.

Gusher laberíntico

El gusher laberíntico es una fuga incoercible de líquido cefalorraquídeo durante una platinotomía, relacionada con una malformación grave del oído interno, en la que existe una comunicación entre los espacios perilinfático y leptomeníngeo. Esta malformación puede detectare en la TC preoperatoria, que muestra la ausencia parcial o total del modiolo. La sospecha de un gusher laberíntico en la TC puede confirmarse mediante el estudio con RM (en secuencias inframilimétricas potenciadas en T2), que confirma la anomalía a nivel del modiolo y, en ocasiones, las anomalías asociadas del nervio coclear o de las rampas timpánica y vestibular. Este riesgo de complicación grave justifica la realización preoperatoria sistemática de una TC del hueso temporal. En caso de gusher, se debe realizar enseguida una interposición muscular entre el orificio de seguridad y el arco del estribo conservado. Esto se facilita por los medios que disminuyen la presión intracraneal (manitol, posición elevada).

Traumatismo de la segunda porción del VII

La parálisis facial es una complicación infrecuente de la cirugía de la otospongiosis (alrededor de 1/1.000) [62]. Se ve favorecida por la procidencia de la segunda porción del nervio facial (porción timpánica) frente a la ventana vestibular, así como por una dehiscencia del conducto de Falopio a este nivel. La procidencia y la dehiscencia se buscan en las reconstrucciones coronales de TC en los cortes que pasan por la ventana oval.

Puede producirse una auténtica parálisis facial periférica experimental con el anestésico local utilizado para infiltrar el conducto auditivo externo, después de una difusión del producto al tronco del VII nervio en su punto de salida mastoidea. Su regresión debe ser rápida, del orden de 1-2 horas; pasado este tiempo, se debe sospechar una lesión intraoperatoria del VII que haya pasado desapercibida.

En caso de parálisis facial persistente, está indicado realizar una reintervención quirúrgica para liberar el obstáculo a nivel del nervio facial. Esta descompresión también puede realizarse durante la intervención cuando se detecta la lesión. Por otra parte, una parálisis facial periférica también puede producirse tras una distensión de la cuerda del tímpano durante la intervención. Asimismo, puede aparecer una parálisis facial periférica varios días después de la intervención. En tal caso, debe aplicarse el tratamiento médico de una parálisis facial idiopática (en este caso, la reactivación viral está causada probablemente por el estrés de la intervención quirúrgica). El pronóstico en estos casos es excelente.

Durante la intervención pueden producirse otras complicaciones menos graves:

- un desgarro timpánico durante el despegamiento del colgajo timpanomeatal. Se trata según los procedimientos de miringoplastia habituales;
- una disgeusia tras una distensión o sección de la cuerda del tímpano; en la mayoría de los casos es transitoria, durante varias semanas a varios meses. Esta disgeusia es más molesta cuando la sección de la cuerda es bilateral o en algunas profesiones (sumiller, cocinero, etc.).

Complicaciones postoperatorias

Se manifiesta por una afectación laberíntica, que puede asociar vértigo, acufenos de novo o intensificados y aparición de una hipoacusia de percepción o agravamiento de una hipoacusia mixta. Se clasifican en complicaciones inmediatas y retardadas en función del momento en el que aparecen respecto a la intervención.

Complicaciones postoperatorias inmediatas

Se producen en las horas posteriores a la cirugía. Aunque son infrecuentes, obligan a realizar un estudio rápido (clínico, audiométrico y radiológico). Pueden motivar la realización de una reintervención quirúrgica urgente.

Fístula laberíntica. La fístula laberíntica después de una intervención sobre la platina se debe a una fístula del líquido perilinfático a través de un orificio de la ventana oval. Expone a los riesgos de laberintitis y de cofosis postoperatorias. Desde el punto de vista clínico, el diagnóstico se sospecha ante un cuadro de vértigo posicional y por presión, asociado al aumento de los umbrales en conducción ósea. La presencia de una burbuja de aire intralaberíntica en una TC postoperatoria sugiere el diagnóstico, pero no es patognomónica. En cambio, su persistencia después de 48 horas tras la intervención es muy significativa. Para obliterar la fístula puede plantearse una reintervención quirúrgica.

Penetración intravestibular de la prótesis. El cuadro clínico es variable, pero puede ser muy sintomático, con vértigo intenso y una elevación considerable de los umbrales en conducción ósea. Su diagnóstico requiere una TC de los huesos temporales con reconstrucciones en el plano del eje mayor de la prótesis. La protrusión de la prótesis se considera patológica en un contexto de laberintización cuando el extremo del pistón supera el plano de la platina más de 1 mm. Está indicado realizar una reintervención quirúrgica para sustituir la prótesis por un pistón de un tamaño más adecuado. Por otra parte, si se observa de forma fortuita una protrusión milimétrica asintomática, es posible respetarla, lo que debe hacerse.

Complicaciones postoperatorias tardías

Granuloma intralaberíntico. Provoca la reaparición de una hipoacusia de percepción por laberintización, en ocasiones muy deprisa en los primeros días postoperatorios. Su diagnóstico puede sospecharse en la exploración mediante TC al observar un engrosamiento nodular del extremo del pistón. Este engrosamiento no es específico y puede corresponder a una recidiva del foco de otospongiosis en el vástago del pistón. Su

© 2012 Elsevier Masson SAS. Tous droits réservés. - Document téléchargé le 01/10/2012 par fraga liber (454823)

captación de contraste en la secuencia de «eco de espín» de la RM es útil para su diagnóstico. Debe iniciarse un tratamiento con corticoides y plantear una reintervención quirúrgica.

Laberintitis. Puede ser serosa o infecciosa. Su diagnóstico se confirma en la RM, que demuestra una captación de contraste en las secuencias en eco de espín potenciadas en T1, así como una pérdida de señal en las secuencias potenciadas en T2 inframilimétricas. El cuadro evoluciona hacia la laberintitis osificante y las pruebas de imagen muestran una osificación del laberinto membranoso que da lugar a un vacío de señal en T1 y T2 en la RM y una osificación laberíntica. El tratamiento es médico y consiste en la asociación de corticoterapia, antibioticoterapia y tratamiento sintomático.

Hemorragia intralaberíntica. Los cuadros persistentes de vértigo y una elevación de los umbrales en conducción ósea son los signos clínicos inespecíficos de este trastorno. En las pruebas de imagen, la exploración mediante TC es normal. La RM muestra una hiperseñal en T1 espontánea del laberinto membranoso, generalmente focal, centrada en el vestíbulo, que también puede afectar al laberinto anterior y posterior.

Cofosis. En un promedio del 1% de los casos se observa una hipoacusia total y definitiva [62]. Su riesgo de aparición aumenta por las complicaciones intraoperatorias (traumatismo de la cadena osicular o traumatismo sonoro relacionado con una aspiración ruidosa) y postoperatorias (laberintitis, por ejemplo) y los errores de diagnóstico (sobre todo, gusher laberíntico).

Fracasos

Los fracasos de la cirugía de la otospongiosis se definen por la persistencia, a los 3 meses de la intervención, o la reaparición (después de una mejoría inicial) e incluso el agravamiento del déficit auditivo preoperatorio, es decir, de la hipoacusia de transmisión o mixta sin modificación notable de la conducción ósea. La proporción de fracasos quirúrgicos representa, según las series, entre el 5 y el 10% de los pacientes. Constituyen el 80% de los motivos de reintervención quirúrgica [63].

Después de la exploración física y la audiometría, la exploración con TC complementa el estudio de los fracasos de la cirugía y requiere que se realicen reconstrucciones multiplanares en el eje mayor de la prótesis.

Se pueden distinguir cuatro tipos de mecanismos responsables del fracaso. A continuación se describirán sus causas por orden de frecuencia descendente.

- Prótesis defectuosa (20-80% de los casos): puede tratarse de un desplazamiento (vástago de la prótesis fuera de la platinotomía) o de una luxación (desinserción del gancho a nivel de la rama larga del yunque). El desplazamiento puede producirse de forma espontánea, sobre todo cuando el pistón es demasiado corto, o bien producirse después de un traumatismo (traumatismo craneal, impacto recibido sobre el oído, barotraumatismo). Si se trata de un simple desplazamiento, está indicado cambiar la prótesis y colocar un pistón de un tamaño más adecuado. En caso de desinserción debido a una lisis del yunque, el tratamiento consiste en la colocación de una prótesis de sustitución osicular total (TORP) o bien en la realización de una maleoestapedotomía.
- Origen osicular (15-45% de los casos): lisis de la rama larga del yunque (favorecida por un gancho metálico demasiado cerrado e isquemiante), luxación incudomaleolar. Si está indicado un tratamiento quirúrgico, puede colocarse una prótesis de tipo TORP o realizarse una maleoestapedotomía.
- Fibrosis de la fosita vestibular (3-45% de los casos): proceso cicatrizal de la fosita vestibular con formación de sinequias fibrosas que bloquean el montaje protésico o la platina. El tratamiento es complicado, porque las recidivas son frecuentes en estos casos. El láser puede ser útil en ocasiones para seccionar las bridas.
- Recidiva del foco de otospongiosis (5-25% de los casos): esto provoca la recidiva de la hipoacusia de transmisión al bloquear el pistón a nivel de la platinotomía; el estudio mediante TC permite plantear una reintervención quirúrgica. Otra posibilidad que debe tenerse en cuenta es la presencia de un foco a nivel de la ventana redonda que no se ha visto antes de la intervención y que es responsable del mal resultado audiométrico.

Aspectos medicolegales

Entre los expedientes medicolegales más frecuentes en otología, la cirugía del estribo ocupa un lugar destacado.

El motivo de queja más frecuente es un «defecto de información al paciente». Según las leyes de algunos países, la prueba de la calidad de la información corresponde al cirujano. Debe ser clara, completa y precisa sobre las modalidades de la intervención prevista. Se deben indicar los riesgos frecuentes o graves que sean normalmente previsibles.

Respecto a la cirugía de la otospongiosis, el riesgo de hipoacusia total y definitiva (cofosis) debe indicarse, aunque sea infrecuente. Las soluciones alternativas también deben explicarse, como las audioprótesis o la abstención terapéutica. La información debe proporcionarse de forma oral y es recomendable que se acompañe por los formularios estandarizados de cada sociedad de otorrinolaringología.

Este proceso tiene como finalidad obtener el consentimiento del paciente según los códigos deontológico médicos. Aunque es útil en caso de demanda judicial, el consentimiento por escrito no es una obligación legal en todos los países.

Los problemas medicolegales no se limitan a la información preoperatoria. Si se producen complicaciones postoperatorias, como la aparición o el agravamiento de los acufenos o incluso ante la presencia de trastornos del equilibrio, se puede imputar al cirujano la instauración demasiado tardía de un tratamiento adecuado (corticoterapia, vasodilatadores).

La presencia de signos «de urgencia laberíntica», como vértigo intenso o una agudización considerable de un cuadro preexistente de acufenos deben hacer que se realice enseguida un estudio para buscar una laberintización (audiograma en conducción ósea) y de una posición inadecuada de la prótesis (TC del hueso temporal). Se debe plantear una reintervención quirúrgica, de la que debe informarse al paciente.

La posibilidad de una parálisis facial periférica postoperatoria inmediata debe sospecharse en caso de riesgos excepcionales. Por ejemplo, se debe aplazar la intervención si hay una procidencia considerable del acueducto de Falopio, que no permite asegurar la integridad del nervio facial. Se trata de uno de los motivos por los que se realiza una TC sistemática del oído medio antes de cualquier cirugía para la otospongiosis, sobre todo para prever esta disposición anatómica.

Si el paciente tiene alergias respiratorias o rinitis crónica polínica, el cirujano debe advertirle de algunas precauciones que debe adoptar durante el postoperatorio para evitar cualquier hiperpresión en el oído operado, como evitar durante 1 mes los medios de transporte con riesgo de barotraumatismo (viaje en avión o en tren de alta velocidad), estornudar con la boca abierta y no sonarse la nariz demasiado fuerte. Estos fenómenos de presión pueden poner en peligro la estabilidad de la prótesis en el postoperatorio inmediato.

© 2012 Elsevier Masson SAS. Tous droits réservés. - Document téléchargé le 01/10/2012 par fraga liber (454823)

Conclusión

La otospongiosis es una causa frecuente de hipoacusia adquirida del adulto, debido en la mayoría de las ocasiones a una anquilosis estapedovestibular. A pesar de los numerosos estudios dedicados a este tema, la etiopatogenia sigue sin estar totalmente aclarada. La clínica sigue siendo el elemento destacado ante una hipoacusia de transmisión adquirida o evolutiva con tímpano normal. La audiometría es un elemento diagnóstico fundamental y, sobre todo, la impedanciometría, con la demostración de un efecto *on/off*. En los casos de diagnóstico complejo de hipoacusias mixtas, el aspecto de la curva de distensibilidad unido a la abolición del reflejo estapedial confirma el diagnóstico en la mayoría de las ocasiones.

La TC, aunque no es obligatoria, es indispensable antes de una reintervención quirúrgica por un fracaso funcional. Aunque el diagnóstico es esencialmente clínico, la TC resulta ser útil en las formas clásicas de otospongiosis.

El tratamiento de primera elección de la otospongiosis sigue siendo quirúrgico. Sin embargo, sólo pueden obtenerse buenos resultados a costa de una técnica quirúrgica rigurosa. En la experiencia de los autores, el láser disminuye el traumatismo quirúrgico al permitir realizar aberturas limitadas de la platina.

Sin embargo, las indicaciones deben discutirse, porque nunca se debe olvidar que, aunque las hipoacusias por otospongiosis proporcionan los mejores resultados quirúrgicos, también permiten obtener los mejores resultados protésicos.

Bibliografía

[1] House HP. The evolution of otosclerosis surgery. *Otolaryngol Clin North Am* 1993;**26**:323-33.

[2] Albrecht W. Über der Vererbung der hereditären Labyrinth-Schwerkörigkeit und der Otosclerose. *Arch Ohrenheilk Nas Kehlkopfheilk* 1922;**11**:244-51.

[3] von Trœltsch AF. *Lehrbuch der Ohrenheilkunde*. Leipzig: Vogel; 1881.

[4] Mudry A. Adam Politzer (1835-1920) and the description of otosclerosis. *Otol Neurotol* 2006;**27**:276-81.

[5] Shin YJ. Surdités de transmission à tympan normal : à propos de 505 cas. [thèse médecine], Toulouse 2, 1999.

[6] Haüsler R. General history of stapedectomy. *Adv Otorhinolaryngol* 2007;**65**:1-5.

[7] Miot C, Baratoux J. Traité théorique et pratique des maladies de l'oreille et du nez. Paris: Adrien Delahaye et Émile Lecrosnier; 1884–1888.

[8] Shea JJ Jr. A personal history of stapedectomy. *Am J Otol* 1998;**10**(suppl5):S2-S12.

[9] Declau F, van Spaendonck M, Timmermans JP, Michaels L, Liang J, Qiu JP, et al. Prevalence of histologic otosclerosis: an unbiased temporal bone study in Caucasians. *Adv Otorhinolaryngol* 2007;**65**:6-16.

[10] Chen W, Meyer NC, McKenna MJ, Pfister M, McBride DJ Jr, Fukushima K, et al. Single-nucleotide polymorphisms in the COL1A1 regulatory regions are associated with otosclerosis. *Clin Genet* 2007;**71**:406-14.

[11] Ohtani I, Baba Y, Suzuki T, Suzuki C, Kano M, Deka RC. Why is otosclerosis of low prevalence in Japanese? *Otol Neurotol* 2003;**24**:377-81.

[12] Ayache D, El Kohen A. Otospongiose. In: Brasnu D, editor. *Traité d'ORL*. Paris: Médecine Sciences Flammarion; 2008. p. 59-65.

[13] Larsson A. Otosclerosis, a genetic and clinical study. *Acta Otolaryngol* 1960;**154**:1-86 [suppl].

[14] Cawthorne T. Otosclerosis. *J Laryngol Otol* 1955;**69**:437-56.

[15] Shin YJ, Calvas P, Deguine O, Charlet JP, Cognard C, Fraysse B. Correlations between computed tomography findings and family history in otosclerotic patients. *Otol Neurotol* 2001;**22**:461-4.

[16] Stankovic KM, McKenna MJ. Current research in otosclerosis. *Curr Opin Otolaryngol Head Neck Surg* 2006;**14**:347-51.

[17] Karosi T, Jókay I, Kónya J, Szabó LZ, Pytel J, Jóri J, et al. Detection of osteoprotegerin and TNF-alpha mRNA in ankylotic stapes footplates in connection with measles virus positivity. *Laryngoscope* 2006;**116**:1427-33.

[18] Karosi T, Jókay I, Kónya J, Petkó M, Szabó LZ, Pytel J, et al. Activated osteoclasts with CD51/61 expression in otosclerosis. *Laryngoscope* 2006;**116**:1478-84.

[19] Singhal SK, Mann SB, Datta U, Panda NK, Gupta AK. Genetic correlation in otosclerosis. *Am J Otolaryngol* 1999;**20**:102-5.

[20] Moumoulidis I, Axon P, Baguley D, Reid E. A review on the genetics of otosclerosis. *Clin Otolaryngol* 2007;**32**:239-47.

[21] Deguine O, Calvas P. Facteurs génétiques de l'otospongiose. In: *Rapport de la Société française d'ORL et de pathologie cervicofaciale*. Paris: Masson; 2005. p. 127-32.

[22] McKenna MJ, Nguyen-Huynh AT, Kristiansen AG. Association of otosclerosis with Sp1 binding site polymorphism in *COL1A1* gene: evidence for a shared genetic etiology with osteoporosis. *Otol Neurotol* 2004;**25**:447-50.

[23] Lippy WH, Berenholz LP, Schuring AG, Burkey JM. Does pregnancy affect otosclerosis? *Laryngoscope* 2005;**115**:1833-6.

[24] Horner KC. The effect of sex hormones on bone metabolism of the otic capsule - an overview. *Hear Res* 2009;**252**:56-60.

[25] Arnold W, Friedmann I. Detection of measles and rubella-specific antigens in the endochondral ossification zone in otosclerosis. *Laryngol Rhinol Otol (Stuttg)* 1987;**66**:167-71.

[26] McKenna MJ, Kristiansen AG, Haines J. Polymerase chain reaction amplification of a measles virus sequence from human temporal bone sections with active otosclerosis. *Am J Otol* 1996;**17**:827-30.

[27] Niedermeyer HP, Arnold W, Neubert WJ, Sedlmeier R. Persistent measles virus infection as a possible cause of otosclerosis: state of the art. *Ear Nose Throat J* 2000;**79**:552-8.

[28] Vrabec JT, Coker NJ. Stapes surgery in the United States. *Otol Neurotol* 2004;**25**:465-9.

[29] Arnold W, Busch R, Arnold A, Ritscher B, Neiss A, Niedermeyer HP. The influence of measles vaccination on the incidence of otosclerosis in Germany. *Eur Arch Otorhinolaryngol* 2007;**264**:741-8.

[30] Lolov S, Edrev G, Kyurkchiev S. Antimeasles immunoglobulin G and virus-neutralizing activity in sera of patients with otosclerosis. *Adv Otorhinolaryngol* 2007;**65**:107-13.

[31] Karosi T, Szalmás A, Csomor P, Kónya J, Petkó M, Sziklai I. Disease-associated novel CD46 splicing variants and pathologic bone remodeling in otosclerosis. *Laryngoscope* 2008;**118**:1669-76.

[32] Niedermeyer HP, Arnold W. Etiopathogenesis of otosclerosis. *ORL J Otorhinolaryngol Relat Spec* 2002;**64**:114-9.

[33] Linthicum FH Jr. Histopathology of otosclerosis. *Otolaryngol Clin North Am* 1993;**26**:335-52.

[34] Erminy M, Bonfils P, Trotoux J. Otospongiose. *EMC* (Elsevier Masson SAS, Paris), Otorhinolaryngologie, 20-195-A-10, 1996.

[35] Gersdorff M, Nouwen J, Gilain C, Decat M, Betsch C. Tinnitus and otosclerosis. *Eur Arch Otorhinolaryngol* 2000;**257**:314-6.

[36] Liston SL, Paparella MM, Mancini F, Anderson JH. Otosclerosis and endolymphatic hydrops. *Laryngoscope* 1984;**94**:1003-7.

[37] Hannley MT. Audiologic characteristics of the patient with otosclerosis. *Otolaryngol Clin North Am* 1993;**26**:373-87.

[38] Ried E. Inverted acoustic reflex in patients with otosclerosis. *Acta Otorrinolaringol Esp* 2000;**51**:463-7.

[39] Ogut F. Results of multiple-frequency tympanometry measures in normal and otosclerotic middle ears. *Int J Audiol* 2008;**47**:615-20.

[40] Tange RA, Dreschler WA. Predictive value of high frequency audiometry in otosclerosis. *Rev Laryngol Otol Rhinol (Bord)* 1992;**113**:91-3.

[41] Veillon F, Stierle JL, Dussaix J, Ramos-Taboada L, Riehm S. Otosclerosis imaging: matching clinical and imaging data. *J Radiol* 2006;**87**:1756-64.

© 2012 Elsevier Masson SAS. Tous droits réservés. - Document téléchargé le 01/10/2012 par fraga liber (454823)

[42] Cyna-Gorse F, Rodallec M, Bouccara D. Imagerie de l'oreille moyenne normale et pathologique. *EMC* (Elsevier Masson SAS, Paris), Otorhinolaryngologie, 20-048-A-10, 2009.
[43] Tringali S, Bertholon P, Pouget JF, Timoshenko AP, Faye M, Veyret C, et al. Otospongiose cochléaire et pseudo-quatrième tour de cochlée. *Ann Otolaryngol Chir Cervicofac* 2004;**121**: 373-6.
[44] De Brito P, Metais JP, Lescanne E, Boscq M, Sirinelli D. Hypodensité tomodensitométrique péricochléaire : variante de la normale chez l'enfant. *J Radiol* 2006;**87**:655-9.
[45] Salomone R. Pediatric otosclerosis: case report and literature review. *Rev Bras Otorrinolaringol* 2008;**74**:303-6.
[46] Sheehy JL. Far-advanced otosclerosis, diagnostic criteria and results of treatment: report of 67 cases. *Arch Otolaryngol* 1964;**80**:244-9.
[47] Calmels MN, Viana C, Wanna G, Marx M, James C, Deguine O, et al. Very far-advanced otosclerosis: stapedotomy or cochlear implantation. *Acta Otolaryngol* 2007;**127**:574-8.
[48] Rama-Lopez J, Cervera-Paz FJ, Manrique M. Cochlear implantation of patients with far-advanced otosclerosis. *Otol Neurotol* 2006;**27**:153-8.
[49] Marshall AH, Fanning N, Symons S, Shipp D, Chen JM, Nedzelski JM. Cochlear implantation in cochlear otosclerosis. *Laryngoscope* 2005;**115**:1728-33.
[50] Minor LB. Clinical manifestations of superior semicircular canal dehiscence. *Laryngoscope* 2005;**115**:1717-27.
[51] Causse JR, Causse JB, Uriel J, Berges J, Shambaugh GE Jr, Bretlau P. Sodium fluoride therapy. *Am J Otol* 1993;**14**: 482-90.
[52] Bertin P. Manifestations iatrogènes des traitements rhumatologiques et manifestations rhumatologiques des thérapeutiques. *EMC* (Elsevier Masson SAS, Paris), Appareil locomoteur, 14-292-A-10, 1997.
[53] Vartiainen E, Vartiainen T. Effect of drinking water fluoridation on the prevalence of otosclerosis. *J Laryngol Otol* 1997;**111**:20-2.
[54] Vartiainen E, Vartiainen J. The influence of fluoridation of drinking water on the long-term hearing results of stapedectomy. *Clin Otolaryngol Allied Sci* 1997;**22**:34-6.
[55] Brookler K. Medical treatment of otosclerosis: rationale for use of bisphosphonates. *Int Tinnitus J* 2008;**14**:92-6.
[56] Brookler KH, Tanyeri H. Etidronate for the neurotologic symptoms of otosclerosis: preliminary study. *Ear Nose Throat J* 1997;**76**:371-81.
[57] Yaşil S, Cömlekçi A, Güneri A. Further hearing loss during osteoporosis treatment with etidronate. *Postgrad Med J* 1998; **74**:363-4.
[58] Lacosta Nicolás JL, Sánchez del Hoyo A, García Cano J. Possible benefits of calcitonin in the treatment of otosclerosis. *Acta Otorrinolaringol Esp* 2003;**54**:169-72.
[59] Mylanus EA, Van der Pouw KC, Snik AF, Cremers CW. Intraindividual comparison of the bone-anchored hearing aid and air-conduction hearing aids. *Arch Otolaryngol Head Neck Surg* 1998;**124**:271-6.
[60] Ryan S, Thornton MA, Kieran S, Charles D. A comparison of CO_2 laser versus traditional stapedectomy outcomes. *Ir Med J* 2009;**102**:218-20.
[61] Causse JB, Gherini S, Horn KL. Surgical treatment of stapes fixation by fiberoptic argon stapedotomy with reconstruction of the annular ligament. *Otolaryngol Clin North Am* 1993;**26**: 395-416.
[62] Wiet RJ, Harvey SA, Bauer GP. Complications in stapes surgery. Options for prevention and management. *Otolaryngol Clin North Am* 1993;**26**:471-90.
[63] Naggara O, Williams MT, Ayache MT, Heran F, Piekarski JD. Imagerie des échecs et complications postopératoires de la chirurgie de l'otospongiose. *J Radiol* 2005;**86**:1749-61.

Para saber más

Richard C, Martin C, Bozorg-Grayeli A, Sterkers O, Bertholon P. Association déhiscence du canal semi-circulaire supérieur et otospongiose. Conduite à tenir. 116e congrès de la SFORL, Paris, 4-6 octobre 2009. 66p.
Marlin S. Le syndrome de Gusher. Orphanet : www.orpha.net/data/patho/FR/fr-gusher.pdf. (consulté le 17 mai 2009).

J.-M. Thomassin (jthomass@ap-hm.fr).
M. Collin.
A. Bailhache.
P. Dessi.
Service oto-rhino-laryngologique, Pôle cervicofacial, Centre hospitalier universitaire de La Timone, 264, rue Saint-Pierre, 13385 Marseille cedex 5, France.

F. Rodriguez.
A. Varoquaux.
Pôle imagerie médicale, Centre hospitalier universitaire de La Timone, 264, rue Saint-Pierre, 13385 Marseille cedex 5, France.

Cualquier referencia a este artículo debe incluir la mención del artículo original: Thomassin J.-M., Collin M., Bailhache A., Dessi P., Rodriguez F., Varoquaux A. Otospongiose. EMC (Elsevier Masson SAS, Paris), Oto-rhino-laryngologie, 20-195-A-10, 2010.

Disponible en www.em-consulte.com/es

Algoritmos · Ilustraciones complementarias · Vídeos / Animaciones · Aspectos legales · Información al paciente · Informaciones complementarias · Autoevaluación · Caso clínico

© 2012 Elsevier Masson SAS. Tous droits réservés. - Document téléchargé le 01/10/2012 par fraga liber (454823)

Este artículo comprende también el contenido multimedia siguiente, accesible en línea en www.em-consulte.com/es

1 autoevaluación

Cliquez ici

9 ilustraciones complementarias

Iconografía adicional 8

Audiogramas. Conducción ósea (línea de puntos) y conducción aérea (línea continua). a. Aspecto inicial de la otospongiosis. b. Alteración asociada de las frecuencias agudas; elevación de los umbrales en conducción aérea hasta 65 dB. c. Laberintización; hipoacusia mixta. d. Otospongiosis coclear.

Cliquez ici

Iconografía adicional 9

Foco de otospongiosis localizado en la ventana coclear. Otospongiosis aislada a nivel de la ventana redonda.

Cliquez ici

Iconografía adicional 10

Prolapso de la segunda porción del nervio facial izquierdo asociado a una dehiscencia del conducto de Falopio. Contacto con la supraestructura del estribo.

Cliquez ici

Iconografía adicional 11

Fijación del martillo a la pared anterior del epitímpano por una calcificación del ligamento maleolar anterior.

Cliquez ici

Iconografía adicional 12

Imagen nodular lateral a la platina (flecha). Aspecto sugestivo de una arteria estapedial persistente que discurre entre las ramas del estribo.

Cliquez ici

Iconografía adicional 13

Reconstrucción coronal de un oído izquierdo. Dehiscencia del conducto semicircular superior asociada a una ausencia del tegmen timpánico.

Cliquez ici

Iconografía adicional 14

Corte axial tomográfico de un hueso temporal derecho que muestra una hipodensidad de tonalidad aérea (flecha) en el interior del oído interno, que indica la existencia de un neumolaberinto cuando persiste más de 48 horas tras la intervención.

Cliquez ici

Iconografía adicional 15

Corte tomográfico de un hueso temporal izquierdo que muestra una penetración excesiva de la prótesis en el vestíbulo (flecha); el pistón supera en más de 1 mm el plano de la platina.

Cliquez ici

Iconografía adicional 16

© 2012 Elsevier Masson SAS. Tous droits réservés. - Document téléchargé le 01/10/2012 par fraga liber (454823)

Ejemplo de correspondencia entre la tomografía computarizada (reconstrucción según el eje de la prótesis) (a) y los hallazgos intraoperatorios (vista endoscópica) (b) de una luxación de la prótesis; el gancho del pistón (flecha blanca) ya no se inserta en la rama descendente del yunque (flecha negra) y no contacta con la platina.

Cliquez ici

Haga un clic aquí para descargar el PDF de las ilustraciones complementarias

© 2012 Elsevier Masson SAS. Tous droits réservés. - Document téléchargé le 01/10/2012 par fraga liber (454823)